E-Mem Acad Natle Chir. 2018;17(3):012.

Amputation digitale, complication d'un pansement devenu ischémiant : à propos d'un cas

Amputation of a Finger as the End Result of a Dressing with Compressive Evolution

F Schernberg [1], S Carmès [2], C Dumontier [3]

1- Professeur de chirurgie orthopédique, Reims.
2- Médecin urgentiste - Centre de la main - Clinique les eaux claires - Zac Moudong Sud 97122 Baie Mahault, Guadeloupe.
3- Professeur de chirurgie Plastique - Centre de la main - Clinique les eaux claires - Zac Moudong Sud 97122 Baie Mahault, Guadeloupe.

Résumé

Nous relatons la survenue d'une nécrose étendue des doigts de la main. Elle est causée par un pansement dans un contexte de brûlure de la main avec de l'eau chaude.
La gravité de cette brûlure non-circulaire ne pouvant pas être objectivement évaluée, un avis spécialisé est nécessaire. On réalise un pansement humide avec des compresses autour de chaque doigt.
Malgré l'apparition de douleurs d'intensité croissante, le pansement ne sera contrôlé qu'au bout de 24 heures. On découvre alors un état catastrophique et des doigts nécrosés. L'annulaire doit être amputé. Les autres doigts requerront des soins prolongés.
La très grande discordance entre la nature du geste causal, un pansement, et la gravité de l'évolution, rend cette observation très particulière. Elle constitue un problème médico-légal complexe. A notre connaissance, aucun cas similaire n'est recensé dans la littérature.

Mots clés

- Doigts
- Brûlure
- Pansement
- Médico-légal

Abstract

We report an unusual case of digital ischemia. It results from the wet dressing of a scald lesion of the hand.
As the severity of this rather unusual burn could not be objectively assessed, expert advice was required. A wet dressing was made with compresses around each finger.
Although the patient complained of increasing pain, the dressing was only controlled 24 hours after the onset of pain.
The control revealed severe ischemic skin lesions on the fingers. The ring finger had to be amputated and the others required prolonged care.
There is a high discrepancy between the benign treatment, a simple dressing, and the severity of the ischemic lesions. It is a complex forensic problem. To our knowledge, no similar cases have been reported in the literature.

Keywords

- Fingers
- Scalding
- Dressing
- Forensic

Correspondance

François Schernberg
Professeur de chirurgie orthopédique, Reims.
E-mail : fschernberg@wanadoo.fr

L'observation qui suit a été vue en expertise.
Il s'agit de la survenue d'une nécrose étendue de doigts de la main en conséquence d'un pansement pour une brûlure de la main.
Cette observation est particulière car elle présente une très grande discordance entre la nature du geste causal, un pansement, et la gravité de l'évolution. A notre connaissance, aucun cas similaire n'est recensé dans la littérature.

Cas clinique

Une jeune femme de 19 ans et demi, sans antécédents, se brûle la main à son domicile au contact de l'eau chaude du robinet vers 17 heures. Le contact est très bref. Elle met ensuite la main sous l'eau froide puis applique la pommade Dexeryl® avec un bandage.
Les suites immédiates sont simples. Elle vaque à ses occupations. Une sensation douloureuse légère apparaît vers 22 heures mais la patiente passe une nuit paisible.

Disponible en ligne sur www.academie-chirurgie.fr/publications/les-e-memoires
1634-0647 © 2018 Académie Nationale de Chirurgie.
Tous droits réservés. DOI : 10.26299/faz1-ys20/emem.2018.3.012

Elle prend avis, le lendemain, aux urgences de l'hôpital local. Elle souhaite seulement se rassurer car la brûlure est indolore, Elle est vue à H+20 (Figure 1). On note des brûlures non circulaires et l'absence d'œdème. On réalise un pansement. La douleur est qualifiée de minime. Les photographies prises par la patiente montrent une zone à nu de surface rouge au bord dorso-radial de la main, tout au plus peut-on noter a postériori une petite rougeur au bord dorsolatéral du majeur.
La nuit suivante se déroule sans problème.
Elle consulte en dermatologie à H+38 (Figure 2), sur le conseil des urgences. Le pansement montre deux petites zones de peau noire au niveau de la styloïde radiale et à la partie distale de la première commissure. Le dermatologue évoque un syndrome des loges et l'adresse à un chirurgien de la main, qu'elle rencontre le même jour à H+44.
Le chirurgien note une main légèrement gonflée, une mobilisation active normale des doigts sans restriction, une coloration normale de la peau. Il signale l'absence de signes de syndrome des loges, une dermabrasion et une nécrose au dos de 1ère commissure. On réalise un pansement humide par Biafine® et Chlorhexidine® avec des compresses autour de chaque doigt. On prescrit une antibiothérapie et propose un rendez-vous de suivi. Après la réalisation du pansement, la patiente n'a pas mal.
Des douleurs apparaissent quelques heures après et augmentent en intensité. Ceci mène la patiente à consulter de nouveau aux urgences. Elle est vue à minuit (H+55) par l'Infirmière d'Accueil et d'Orientation (IAO). Son pansement n'est pas ouvert. On lui donne un antalgique fort. Elle quitte le SAU (Service d'accueil des Urgences) sans autre prise en charge par un médecin, semble-t-il, du fait d'un très long temps d'attente.
Elle revoit le chirurgien de la main le lendemain matin à H+64 (Figure 3). Ce dernier note une bonne évolution de la cicatrice de brûlure initiale mais remarque l'apparition de lésions de nécrose cutanée de forme ovale au niveau de la face dorsolatérale de P1 de l'index et de l'auriculaire. Au niveau des doigts médians, majeur et annulaire, la zone de nécrose est globalement circulaire. La partie des doigts en aval de ces zones de nécrose présente un œdème contrastant avec l'absence d'œdème en amont au niveau de la main.
A ce stade, la patiente éprouve des difficultés à fléchir les doigts. La vitalité de l'annulaire semble douteuse. La patiente est opérée le jour même avec incisions de décharges de tous les doigts. On note une thrombose artérielle étendue sur l'annulaire et des thromboses veineuses sur les autres doigts.
Le lendemain, l'annulaire est amputé. Les autres lésions sont traitées par des soins locaux. Au 45ème jour, une croûte tombe et met à nu l'IPP (interphalangienne proximale) de l'auriculaire. Ceci conduit à une arthrodèse raccourcissante et à des greffes de peau sur l'index et le majeur.
Près d'un an plus tard, la jeune femme est opérée à nouveau, par un autre chirurgien. Il s'agit des gestes de plastie cutanée. Elle est opérée à nouveau au 15ème mois pour une ténoarthrolyse du majeur, qui est en flexum de 110°. Elle est opérée au 18ème mois pour une nouvelle ténoarthrolyse du majeur. Enfin, une opération à 24 mois met en place une couverture de la face dorsale des doigts et de la main par lambeau de MacGregor. On note l'absence de troubles sensitifs des pulpes.
Au dernier recul, seul le pouce est normal. L'index, le majeur et l'auriculaire sont raides, notamment au niveau des MP (métacarpo-phalangienne) sans déformation intrinsèque plus.

Discussion

Origine de la nécrose des doigts

Ce dossier, vu en expertise, pose la question de l'origine d'une nécrose aussi étendue. Selon nous, six causes sont possibles.
En premier, le syndrome des loges (SL). Il s'agit du motif du litige. Le SL évoqué par le dermatologue ne permet pas d'expliquer la survenue de nécroses des doigts.
La survenue d'un SL est rare en cas de brûlure de la main. On ne l'observe que lorsque l'atteinte est profonde et étendue. Toutes les loges musculaires ne sont pas concernées. Seule une ou plusieurs loges sont susceptibles d'être comprimées par un œdème important. En outre, les axes assurant la vascularisation des muscles par des artères perforantes sont situés en-dehors des loges : ils ne sont pas affectés par le processus œdémateux (Figure 4).
Ainsi, un SL de la main ne provoque pas de troubles ischémiques des doigts. Tout au plus, à un stade avancé, on peut observer une légère pâleur mais pas de nécrose.
Enfin, à distance, on ne retrouve pas de signes évocateurs d'un syndrome de Finochietto. (Il s'agit du syndrome de Volkmann spécifique de la main, caractérisé par une déformation rétractile, en rétroposition ou en adduction au niveau du pouce, ou en position intrinsèque plus au niveau des doigts longs.)
Le syndrome des loges à présent écarté, nous discutons les 5 autres causes possibles :

- L'ischémie liée à la brûlure. Nous avons rejeté cette hypothèse car il s'agit d'une brûlure provoquée par de l'eau du robinet avec une exposition très courte. La brûlure initiale ne touche pas les doigts, seulement le bord dorso-radial de la main. La brûlure initiale n'est ni circulaire, ni escarrifiée. Les troubles ischémiques ne sont apparus qu'au troisième jour. Enfin, si des lésions si graves avaient été présentes d'emblée, il est hautement probable qu'elles n'auraient pas échappé aux médecins ;
- La survenue spontanée d'escarres. La jeune fille ne présente aucun des éléments cliniques qu'on observe dans les escarres de survenue rapide (Dunn and Rosen, 2019) ;
- Une nécrose liée aux produits utilisés. La Biafine n'est pas associée à des complications cutanées. La Chlorhexidine® peut entraîner des phlyctènes. En revanche, la littérature ne fait pas mention d'ischémies causées par des lésions cutanées d'intolérance. Par ailleurs, une intolérance cutanée aurait également affecté le dos de la main et non les seuls doigts ;
- Une automutilation par la jeune fille. Aucun élément ne vient corroborer cette hypothèse. Les lésions observées sur plusieurs doigts ne sont pas celles que l'on observe dans les automutilations ;
- Notre hypothèse : une striction causée par le pansement, suffisamment sévère pour entraîner des troubles ischémiques. Le pansement incriminé est celui réalisé à J3 vers 13h. A la suite des soins du chirurgien, la patiente n'avait pas mal. Les douleurs apparaissent quelques heures après et augmentent en intensité, la poussant à retourner aux urgences du SAU vers minuit. Lorsqu'elle revoit le chirurgien, autour de 9h du matin (donc à H+20 du pansement), des signes d'ischémie sont déjà présents.

Disponible en ligne sur www.academie-chirurgie.fr/publications/les-e-memoires
1634-0647 © 2018 Académie Nationale de Chirurgie.
Tous droits réservés. DOI : 10.26299/faz1-ys20/emem.2018.3.012

Revue de la littérature

Nous n'avons pas retrouvé de cas semblable dans la littérature. Cependant, plusieurs publications rapportent des cas d'ischémie digitale après réalisation de pansements.
Les complications au niveau des doigts les plus fréquemment rapportées ont été observées avec des pansements tubulaire élastique de type Tubigrip® ou Surgifix® (Miller and Haftel, 1975 ; Ersek, 1982 ; Neal, 1986 ; Giandoni, Vinson et al., 1995 ; Norris et Gilbert, 2006 ; Corre et Arnold, 2009). Sur les 9 cas publiés, quatre ont requis une amputation. Des travaux expérimentaux suggèrent qu'il s'agit systématiquement d'erreurs de réalisation : trop de tours de bande, une rotation de plus de 90° lors du changement de sens et, éventuellement, un effet de striction de type « doigtier japonais » si on tire trop violemment (Ersek, 1982 ; Giandoni, Vinson et al., 1995).
Les autres publications traitant d'ischémie digitale par pansement concernent des bandes élastiques de type Coheban®. Sur les neuf cas publiés (Bjorklund, Rice et al., 2018 ; Makarewich, Lang et al., 2018), six patients ont été amputés (il s'agissait d'enfants entre 2 et 11 ans). Un des facteurs de risque identifié chez les jeunes enfants est l'incapacité à communiquer une éventuelle douleur. Un seul des cinq enfants de la série de Makarewich présentait des douleurs (Makarewich, Lang et al., 2018).
On rapporte également quatre cas d'ischémie digitale, causés par des pansements du commerce. En 1994, Giddins relate un cas d'ischémie pulpaire après application d'un sparadrap inextensible chez une jeune fille de 15 ans. Cela conduit à la perte de la moitié distale de la pulpe (Giddins, 1994). Une équipe néo-zélandaise rapporte un cas d'ischémie d'un doigt survenue après le traitement d'une lésion banale d'un enfant de trois ans par ses parents. L'enfant est vu au stade de nécrose de la pulpe de l'index. Une amputation trans-IPD (interphalangienne distale) est nécessaire (Heather et Bisson, 2011). Nous avons également rapporté un cas semblable (en cours de publication). Deux autres cas d'ischémie digitale ont été rapportés, mais l'évolution spontanée a été satisfaisante (Spruiell, Messina et al., 2014 ; Taquin, Pharaon et al., 2015).
On peut rapprocher de ces cas celui d'une ischémie digitale après un strapping au doigt voisin, conduisant à une amputation distale (Rashid, Ahmed et al., 2005). Un cas de nécrose lié à un pansement de médecine traditionnelle sur des doigts œdématiés a également été rapporté (Unuigbe, Ikhidero et al., 2009).
Plusieurs publications rapportent des ischémies digitales pouvant mener à des amputations lorsque des cheveux ou des morceaux de tissus s'enroulent autour des doigts (24 % des cas), des orteils (43 %) ou des organes génitaux (33 %) (Vijayakumar, Patil et al., 2013 ; Hussin, Mawardi et al., 2015). Le mécanisme décrit est celui d'un garrot. Les victimes sont presque toujours des enfants, dont des très jeunes, du fait de chutes de cheveux post-partum des mères. Pour les doigts, l'âge moyen des enfants était de trois semaines dans une série de 66 cas (Barton, Sloan et al., 1988).
L'oubli de garrots aux doigts est assez rarement rapporté malgré l'importance de la pression délivrée par les garrots de doigt (Lahham, Tu et al., 2011). L'ischémie semble incomplète et sur l'ensemble des publications rapportant un oubli, un seul cas conduit à une amputation chez un enfant de cinq ans (de Boer and Houpt, 2007). Les autres publications font état de souffrance nerveuse (Avci, Akan et al., 2003) ou de congestion veineuse majeure (Durrant, Townley et al., 2006), nécessitant parfois une reconstruction complexe du doigt (Hou and Liu, 1987). Dans les trois cas de Mallard, Saint-Cast et al. (2012), tous les doigts ont survécu malgré des oublis de garrot jusqu'à six jours.
L'humidification des pansements est un geste classique, même si son intérêt pour les plaies est discuté (Fleck, 2009). Dans le cas qui nous occupe, nous suspectons que le pansement humide est devenu compressif en séchant. Cela aurait entraîné une ischémie sévère et prise en charge tardivement. Cela conduit à des séquelles fonctionnelles majeures au niveau des doigts longs.

Conclusion

Ce cas exceptionnel pose un problème médico-légal : quelle peut être la part de responsabilité de chacun des intervenants ? Le chirurgien qui a fait le pansement est-il responsable d'un manquement ou s'agit-il d'un aléa ? Le SAU de l'hôpital, qui n'a pas ouvert le pansement, peut avoir une part de responsabilité. Enfin, la jeune fille elle-même, en quittant les urgences à cause d'un temps d'attente trop long, participe également au dommage.
A notre avis, ce cas clinique doit agir comme une « piqûre de rappel ». Aucun geste médical, aussi simple soit-il, n'est anodin. Les complications sont toujours possibles, avec des conséquences parfois dramatiques.

Bibliographie

Avci, G., M. Akan, S. Yildirim and T. Akoz (2003). Digital neurovascular compression due to a forgotten tourniquet. Hand Surg 8(1): 133-136.
Barton, D. J., G. M. Sloan, L. S. Nichter and J. F. Reinisch (1988). Hair-thread tourniquet syndrome. Pediatrics 82(6): 925-928.
Bjorklund, K. A., D. M. Rice and A. N. Amalfi (2018). Pediatric Digital Necrosis Secondary to Dressing Application: A Case Series. Hand (N Y) 13(4): NP14-NP16.
Corre, K. A. and A. Arnold (2009). Iatrogenic digital compromise with tubular dressings. West J Emerg Med 10(3): 190-192.
de Boer, H. L. and P. Houpt (2007). Rubber glove tourniquet: perhaps not so simple or safe ? Eur J Plast Surg 30(2): 91-92.
Dunn, C. and T. Rosen (2019). The rash that leads to eschar formation. Clin Dermatol 37(2): 99-108.
Durrant, C., W. A. Townley, S. Ramkumar and C. T. Khoo (2006). Forgotten digital tourniquet: salvage of an ischaemic finger by application of medicinal leeches. Ann R Coll Surg Engl 88(5): 462-464.
Ersek, R. A. (1982). Ischemic necrosis and elastic net bandages. Tex Med 78(7): 47-49.
Finochietto, R. Retraccion de Volkmann de los musculos intrinsecos de las manos. Bol.trab.Soc.Cir. Buenos Aires, 4 :31, 1920.
Fleck, C. A. (2009). Why wet to dry? J Am Col Certif Wound Spec 1(4): 109-113.
Giandoni, M. B., R. P. Vinson and W. J. Grabski (1995). Ischemic complications of tubular gauze dressings. Dermatol Surg 21(8): 716-718.
Giddins, G. E. (1994). Sellotape ischaemic injury to the fingertip. J Hand Surg Br 19(5): 604-606.
Heather, J. and M. Bisson (2011). Constriction Band-Aid syndrome causing digital ischaemia. N Z Med J 124(1338): 107-110.
Hou, S. M. and T. K. Liu (1987). Salvage of tourniquet-induced thumb necrosis by a modified wraparound procedure. J Trauma 27(7): 803-805.
Hussin, P., M. Mawardi, M. S. Masran and P. Ganaisan (2015). Hair tourniquet syndrome: revisited. G Chir 36(5): 219-221.
Lahham, S., K. Tu, M. Ni, V. Tran, S. Lotfipour, C. L. Anderson and J. C. Fox (2011). Comparison of pressures applied by digital tourniquets in the emergency department. West J Emerg Med 12(2): 242-249.

Disponible en ligne sur www.academie-chirurgie.fr/publications/les-e-memoires
1634-0647 © 2018 Académie Nationale de Chirurgie.
Tous droits réservés. DOI : 10.26299/faz1-ys20/emem.2018.3.012

Makarewich, C. A., P. Lang and D. T. Hutchinson (2018). Digital Ischemia After Application of Self-Adherent Elastic Wrap Dressing: A Case Series. Pediatrics 141(1).
Mallard, F., Y. Saint-Cast, J. Richou and D. Le Nen (2012). [Long-term functional outcomes of digital ischemia under tourniquet: observations in three cases]. Chir Main 31(6): 358-363.
Miller, T. A. and A. J. Haftel (1975). Iatrogenic digital ischemia. West J Med 122: 183-184.
Neal, J. M. (1986). Iatrogenic digital ischemia. Ann Emerg Med 15(3): 382-383.
Norris, R. L. and G. H. Gilbert (2006). Digital necrosis necessitating amputation after tube gauze dressing application in the ED. Am J Emerg Med 24(5): 618-621.
Rashid, A., O. A. Ahmed, A. J. Diver, M. H. Basheer and K. J. Herbert (2005). Love thy neighbour--a case report of fingertip necrosis following neighbour strapping. Injury 36(1): 220-221.
Spruiell, M. D., M. J. Messina, J. J. Mitchell and F. A. Scott (2014). A deadly digital dressing: a case of surgical decompression for finger ischemia due to circumferential finger dressing. J Emerg Med 46(5): 655-658.
Taquin, H., M. Pharaon, P. Del Giudice and T. Hubiche (2015). [Iatrogenic digital ischemia in a child]. Ann Dermatol Venereol 142(1): 76-77.
Unuigbe, E. I., J. Ikhidero, A. O. Ogbemudia, A. Bafor and A. O. Isah (2009). Multiple digital gangrene arising from traditional therapy: a case report. West Afr J Med 28(6): 397-399.
Vijayakumar, A., V. S. Patil and A. Vijayakumar (2013). Hair Tourniquet Syndrome, A missed diagnosis: Review of Literature. Int J Med Health Sci. 2(1): 112-116.

Figure 1 : Aspect de la main à H + 20.

Figure 2 : Aspect de la main à H+38.

Disponible en ligne sur www.academie-chirurgie.fr/publications/les-e-memoires
1634-0647 © 2018 Académie Nationale de Chirurgie.
Tous droits réservés. DOI : 10.26299/faz1-ys20/emem.2018.3.012

Figures 3 : Aspect de la main H + 64.

Figure 3a : Vue palmaire.

Figure 3b : Vue dorsale.

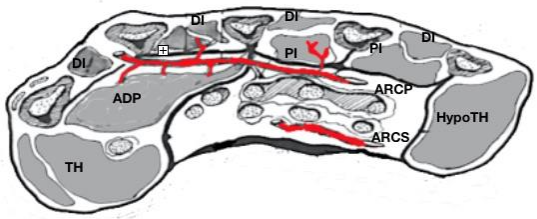

Figure 4 : Coupe horizontale de la main (schéma) - DI : loges des muscles interosseux dorsaux - DP : loges des muscles interosseux palmaires - TH : loge des muscles thénariens - Hypoth : loge muscles hypothénariens - ADP : loge de l'adducteur - ARCS : arcade palmaire superficielle - ARC P: arcade palmaire profonde

Disponible en ligne sur www.academie-chirurgie.fr/publications/les-e-memoires
1634-0647 © 2018 Académie Nationale de Chirurgie.
Tous droits réservés. DOI : 10.26299/faz1-ys20/emem.2018.3.012