Traitement percutané des ténosynovites de De Quervain sous guidage échographique avec une aiguille de calibre 21G : étude prospective à propos de 47 procédures

US-Guided Percutaneous Release of the First Compartment of Extensor by Using 21-Gauge Needle in De Quervain's Disease: A Prospective Study of 47 Cases

F Lapègue [1-2], A André [3-4], E Pasquier-Bernachot [1], EJ Akakpo [5], S Delclaux [6], P Mansat [6], H Chiavassa-Gandois [1], R Bachour [1], C Goumare [1], R Bilger [1], H Basselerie [1], M Faruch-Bilfeld [1], N Sans [1]

1-Service d'imagerie - CHU Toulouse- Purpan - Bâtiment Pierre Paul Riquet - Place du Dr Baylac, TSA 40031 - 31059 Toulouse cedex 9.
2- Service d'imagerie - Clinique Médipole Garonne - 45, rue de Gironis 31036 Toulouse cedex 1.
3- Laboratoire d'anatomie - Faculté de médecine - 31062 Toulouse.
4- Service de chirurgie orthopédique - Clinique Médipole Garonne - 45, rue de Gironis 31036 Toulouse cedex 1.
5-ISBA - Faculté de médecine du CNHU de Cotonou, Bénin.
6- Institut de l'appareil locomoteur - CHU de Toulouse-Purpan - Bâtiment Pierre Paul Riquet - Place du Dr Baylac - TSA 40031 - 31059 Toulouse cedex 9.

Résumé

Objectifs : Évaluer l'efficacité du traitement percutané échoguidé dans les ténosynovites de De Quervain par libération du rétinaculum du premier compartiment des extenseurs avec une aiguille de calibre 21G.
Matériels et méthodes : Ce travail qui complète une série déjà publiée par notre équipe (1) se décompose en deux parties : une étude anatomique et une étude clinique.
Lors de la première partie un opérateur a réalisé dix procédures sur mains de cadavres suivies par une dissection pour évaluer la libération du rétinaculum et détecter d'éventuelles lésions iatrogènes.
La deuxième partie consistait en une étude clinique prospective ayant duré trois ans (début en janvier 2015), portant sur 47 procédures.
Les résultats ont été évalués par un suivi clinique de six mois et par un appel téléphonique en fin d'étude. Les paramètres suivants ont été recueillis dans le temps : la douleur (EVA), le Quick DASH (Quick Disabilities of the Arm, Shoulder and Hand) et le PRWE (Patient Rated Wrist Evaluation). Des questionnaires de satisfaction ont été effectués lors du dernier appel.
Résultats : Aucune complication n'a été mise en évidence lors de l'étude cadavérique et la libération s'est avérée partielle dans tous les cas.
Dans l'étude clinique, une amélioration significative a été observée dès le premier mois dans 93.6 % (44/47) des cas, permettant d'éviter la chirurgie. Le geste de libération a échoué chez trois patients qui ont eu recours à la chirurgie classique.
Conclusion : Le traitement échoguidée de la maladie de De Quervain en utilisant une aiguille de calibre 21G est efficace et réalisable sans risque en pratique courante.

Mots clés

- Maladie de De Quervain
- Guidage échographique
- Libération percutanée

Abstract

Purpose: To evaluate the efficacy of ultrasonography (US)-guided percutaneous treatment of de Quervain tenosynovitis by releasing the retinaculum of the first extensor compartment tendons with a 21G needle.
Materials and methods: This work, which completes a series already published by our team (1) is divided into 2 parts. The first part consisted of 10 procedures on cadaver wrists followed by dissection to analyze the effectiveness of the retinaculum release and detect any collateral damage.
The second part was performed during a 36-month period starting in January 2015. It was a prospective clinical study of 47 procedures. Outcomes were evaluated through a 6-month clinical follow-up and telephone interview at the end of the study. The following parameters were monitored over time: pain level on a visual analog scale (VAS pain), the QuickDASH (Quick Disabilities of the Arm, Shoulder and Hand) and the PRWE (Patient Rated Wrist Evaluation). Patient satisfaction questionnaires were administered during the final follow-up call.
Results: No complications were found during the cadaver study. However, the release was considered "partial" in all wrists. In the clinical portion of this study, significant improvement was observed in 93.6% of cases (44/47) within 1 month and the results were stable until the end of the study; all of these patients avoided surgery. The release procedure failed in 3 patients who eventually required surgical treatment.
Conclusion: US-guided treatment of de Quervain's disease using a 21-gauge needle is effective and feasible in current practice, with minimal complications.

1634-0647 © 2018 Académie Nationale de Chirurgie.
Tous droits réservés. DOI : 10.26299/c63k-d942/emem.2018.4.005

Keywords

- De Quervain's disease
- Ultrasound-guided
- Percutaneous release

Correspondance

Franck Lapègue
Service d'imagerie - CHU Toulouse- Purpan - Bâtiment Pierre Paul Riquet - Place du Dr Baylac, TSA 40031 - 31059 Toulouse cedex 9.
E-mail : franck.lapegue@gmail.com

Généralités introduction

La ténosynovite de De Quervain est une forme particulière de ténosynovite sténosante localisée au bord radial du poignet, impliquant les tendons du premier compartiment des tendons extenseurs constitué d'avant en arrière par l'abductor pollicis longus (APL) et l'extensor pollicis brevis (EPB).
Elle est liée à une inadéquation entre le calibre de ces tendons et celui du tunnel ostéofibreux formé par leur retinaculum (ou poulie styloradiale) et le bord latéral du radius.
Un chirurgien Suisse Bernois le Dr Fritz De Quervain (2) fut l'un des premiers à décrire cette tendinopathie à la fin du 19ème siècle et lui a laissé son nom.
Elle se manifeste cliniquement par une douleur du bord radial du poignet reproduite par la manœuvre de Finkelstein (3).
C'est une pathologie commune avec une prévalence de 1.2 % (4). Elle est plus fréquente chez les femmes (prévalence de1.3 % à 2.8 %) (4-6) et particulièrement chez les jeunes mamans, les anglo-saxons utilisent dans ce cas le terme de "baby wrist" (7). Chez l'homme la prévalence est moindre (0.6 % (4,6)), et cette tendinopathie touche principalement les travailleurs manuels qui réalisent des gestes répétitifs (4).
L'échographie est un excellent examen pour apprécier les lésions tendineuses et rétinaculaire, mais également pour, mais également pour dépister les variantes anatomiques favorisant cette pathologie (8,9).
Un épaississement hypoéchogène du retinaculum est toujours présent et mesuré en moyenne à 2.01 mm (9).
Cet épaississement peut entourer les deux tendons sans septum interdendineux (type 1 selon Volpe et al.) (9) ou uniquement l'EPB avec présence d'un septum (type 2) (9).
La présence de ce septum intertendineux, facilement visible en échographie (10), favorise l'apparition de la ténosynovite de De Quervain en majorant les frictions sur l'EPB (11).
Sa fréquence varie de 29 % à 81 % des cas, en fonction des séries (9,12,10,13,14).
L'échographie peut également détecter une hyperhémie en mode Doppler dans le rétinaculum, (9) ainsi que des variantes anatomiques tendineuses (APL plurifasciculaire (10), EBP bifide ou absent (10,15)).
Le traitement initial varie suivant les équipes, et associe en général une attelle antalgique (16), la prise per os d'anti-inflammatoires non stéroïdiens, voire une injection locale de cortisone.
En cas d'échec du traitement médical, une prise en charge chirurgicale (libération de la poulie stylo-radiale) peut être proposée au patient (17). Plusieurs types de reconstruction ont été décrites (18-22) pour prévenir de la complication la plus fréquente : la luxation antérieure des tendons (23).
Classiquement le rôle de l'échographie dans le traitement est limité au guidage des infiltrations pour permettre une diffusion optimale des dérivés cortisonés dans la gaine de l'EBP (24) ou autour des deux tendons du premier compartiment des extenseur (25), limitant ainsi le risque d'échec (26,27).
Peu d'études on décrit la libération percutanée du premier compartiment des extenseurs sans (12) ou avec guidage échographique (28,1,29).
Notre objectif est ici de compléter l'expérience de notre centre (basée sur une première série de 35 cas (1)), et de confirmer l'efficacité des libérations des ténosynovites de De Quervain au moyen d'une aiguille de calibre 21G (0,8mm).

Matériels et méthodes

Notre travail prospectif a consisté en une étude sur pièces anatomiques et une étude clinique menées conjointement par un chirurgien de la main (A.A, 12 ans d'expérience) et un radiologue interventionnel spécialisé en pathologies musculosquelettiques (F.L. 20 ans d'expérience).

Étude cadavérique

Une étude préliminaire de faisabilité a été réalisée pour confirmer si le retinaculum du premier compartiment des extenseurs exposé après dissection de la peau et de la graisse sous cutanée pouvait être sectionné en utilisant une simple aiguille de calibre 21 G. Le biseau de l'aiguille était orienté latéralement pour jouer le rôle du tranchant d'un scalpel. Cette libération est possible mais moyennement facile et nécessite quatre à cinq passages de l'aiguille pour être complète (Fig.1).
Fort de cette expérience, le radiologue a réalisé une libération du retinaculum du premier compartiment sous guidage échographique de 10 poignets de cinq cadavres frais (quatre femmes et un homme d'âge moyen 82 ans).
Lors de la même séance le chirurgien a disséqué attentivement les poignets ainsi traités pour analyser, l'aspect du retinaculum, l'existence éventuelle d'une cloison intertendineuse, l'aspect des tendons sous-jacents, une éventuelle luxation de ces tendons lors de manœuvres dynamiques, les rameaux de division de la branche sensitive du nerf radial, et les structures vasculaires (artère radiale).

1634-0647 © 2018 Académie Nationale de Chirurgie.
Tous droits réservés. DOI : 10.26299/c63k-d942/emem.2018.4.005

Étude clinique

Population de l'étude

Pendant une période de trois ans, débutée en janvier 2015, 48 patients ont été inclus dans notre série prospective. Les critères d'inclusion étaient les suivants : présence d'une ténosynovite de De Quervain depuis au moins quatre mois et ayant résisté au traitement médical, avec un test de Finkelstein positif.
Les critères d'exclusion étaient les suivants : un antécédent de chirurgie du premier compartiment des extenseurs, une rhumatisme inflammatoire connu, une autre pathologie concomitante de la main au moment de la consultation « pré-libération » avec le chirurgien (A.A.), l'apparition d'une pathologie de la main autre que la ténosynovite de De Quervain pendant les six premiers mois de suivi, la perte de vue du patient avant la fin des six mois de suivi.
Lors de la consultation avant le geste sous échographie, le chirurgien (A.A.), a proposé la procédure de libération sous échographie à 51 patients : un consentement éclairé écrit a été obtenu pour tous les patients. Les 51 patients ont bénéficié d'une libération guidée par échographie. Quatre patients ont été exclus en cours d'étude : trois ont été perdus de vue avant six mois, et un a développé une symptomatologie de canal carpien.
Ainsi 47 patients (10 hommes, 37 femmes) d'âge moyen 54 ans (22 à 74 ans) étaient disponibles pour analyse. Parmi les 47 poignets traités, on compte 20 poignets gauches, 27 droits.

Procédure de libération

Toutes les procédures ont été réalisées par le radiologue (F.L) en utilisant un échographe (modèle Aplio 400 ; Toshiba Medical Systems, Tokyo, Japan) avec une sonde de haute fréquence (14-18 Mhz) selon le protocole suivant.
Le patient est allongé sur un brancard, avec le bord ulnaire de la main posé une table.
Une discrète inclinaison ulnaire et une meilleure stabilité sont obtenues grâce à un petit « traversin » réalisé au moyen d'un champ.
Une zone de travail « stérile » est ensuite préparée : désinfection du bord radial du poignet selon le protocole de notre institution, mise en place de champ stériles, protège sonde et gel stériles.
La première étape du geste consiste en une anesthésie locale au moyen d'une aiguille « orange » de calibre 25G (fig.2).
Le point d'entrée de l'aiguille est situé environ un centimètre en dessous de la styloïde radiale. Après repérage des rameaux de la branche sensitive du nerf radial, l'aiguille est avancée en direction de l'extrémité distale du rétinaculum et selon le grand axe des tendons du premier compartiment des extenseurs.
Notre équipe utilise un gel matelas de gel stérile (gel pad) entre la peau et la sonde, pour faciliter la visualisation de l'aiguille et pour lui donner la bonne trajectoire avant même de traverser la peau du patient. 2 cm3 de lidocaïne HCL à 1 % (Xylocaïne ; Astra Zeneca, Rueil-Malmaison, France) sont injectés sur le trajet de l'aiguille et si possible dans la gaine des tendons sous-jacents (fig.3). Ensuite une aiguille verte de calibre 21 G de 5 cm de long est préparée en courbant sa base manuellement avec un angle d'environ 140° de façon à ce que le biseau soit orienté latéralement (fig.4-5). Cette courbure a deux effets : elle permet de positionner l'aiguille selon un trajet parfaitement horizontal et de déterminer l'orientation du biseau même lorsqu'il est masqué sous la peau du patient.
L'aiguille 21 G reprend le trajet de l'anesthésie. Le positionnement de l'aiguille est ensuite adapté en fonction du type de ténosynovite de De Quervain :
- zénith du retinaculum commun épaissi en cas de ténosynovite de grade 1 (fig 6) ;
- zénith du retinaculum épaissi et en regard de la partie superficielle de la cloison intertendineuse en cas de TSV de type 2 (fig 6).

Une fois la position idéale vérifiée dans deux plans de l'espace (fig 7-8), le radiologue translate l'aiguille horizontalement, parallèlement au grand axe des tendons extenseurs sous-jacents, et perpendiculairement à l'axe des fibres du retinaculum ou du septum, réalisant entre 6 et 10 allers-retours sur le trajet du rétinaculum. Ce faisant la main de l'opérateur expérimenté ressent une petite résistance typique de la structure fibreuse libérée.
Notons une particularité pour la libération d'un septum intertendineux : l'orientation du biseau perpendiculairement aux fibres à sectionner implique une rotation de l'aiguille d'environ 90° pour être plus efficace (fig.9). Pendant la libération, un contrôle de l'aiguille dans le plan longitudinal est réalisé, en prenant soin de visualiser en permanence la pointe de l'aiguille.
Lorsque le radiologue ressent une baisse de résistance significative du rétinaculum au passage de l'aiguille, 0,5 cc de xylocaïne sont injectés par l'aiguille 21G en place. Le liquide doit alors facilement diffuser dans la gaine des extenseurs du premier compartiment de part et d'autre de leur retinaculum ce qui constitue un critère de réussite du geste de libération.
Une demi ampoule (0,5 ml soit 3,5 mg) de Béthamétazone (Disprostène, Schering-Plough, Courbevoie, France) est alors injectée dans la gaine des tendons. Le test préalable à la xylocaïne permettant de vérifier l'absence de diffusion significative dans la graisse sous cutanée.

Évaluation des résultats cliniques

Le jour de la procédure (J0), avant le geste le radiologue réalise un examen clinique avec un test de Finkelstein et un interrogatoire pour déterminer : la douleur maximale ressentie les sept derniers jours (EVA, avec une échelle de 0 à 10), et deux tests fonctionnels sous forme de questionnaire, le Quick DASH (Quick desabilities of the arm, Shoulder and Hand outcome measure) et le PRWE (Patient Rated Wrist Evaluation). La valeur de ces deux tests est comprise entre 0 à 100 (0 = aucune répercussion, 100 = plus mauvais résultat possible). La notion d'arrêt de travail et la durée de celui-ci sont notées.
Une échographie est également réalisée en préambule du geste et analyse les critères suivants : localisation de l'épaississement du rétinaculum, présence d'un septum intertendineux épaissi, mesure de l'épaississement maximal du rétinaculum, présence d'un hypersignal Doppler. Ce bilan échographique permet de classer les patients en trois catégories :
- type 1 : épaississement global du rétinaculum du premier compartiment sans septum intertendineux ;
- type 2a : épaississement global du rétinaculum et présence d'une cloison intertendineuse épaisse ;
- type 2b : le rétinaculum de l'EPL est épaissi et associé à une cloison intertendineuse épaisse, le retinaculum entourant l'APL reste d'épaisseur normale (< à 0,5mm).

Enfin une mobilisation dynamique des tendons lors de l'inclinaison ulnaire est réalisée avant et après le geste avec une appréciation subjective.

1634-0647 © 2018 Académie Nationale de Chirurgie.
Tous droits réservés. DOI : 10.26299/c63k-d942/emem.2018.4.005

Un mois (M1) après le geste les patients sont revus en consultation par le chirurgien qui à son tour réalise un examen clinique incluant une manœuvre de Finkelstein, et évalue l'EVA maximum des sept derniers jours, le Quick DASH et le PRWE. Il recherche à l'examen d'éventuelles complications secondaires au geste : zone douloureuse gâchette (qui orienterait vers un névrome), luxation tendineuse, dépigmentation cutanée ou une atrophie de la graisse sous-cutanée.
Les patients sont ensuite revus ou appelés téléphoniquement à six mois (M6) puis rappelés par téléphone en fin d'étude par un interne de radiologie (E.P.B.), pour déterminer à nouveau l'EVA, le Quick Dash, le PRWE et évaluer la satisfaction de leur prise en charge avec les modalités suivantes : très satisfait, satisfait, moyennement satisfait, pas satisfait.
Les tests suivants ont été utilisés pour l'analyse statistique des résultats :
- le test de Mc Nemar pour l'évaluation de l'évolution du test de Finkelstien à un mois ;
- le test de Student pour données appariées pour l'évolution dans le temps de l'EVA, du Quick DASH, du PRWE ;
- les associations entre le résultat de la procédure perçu par le patient (satisfait ou pas, opéré ou non) et différents paramètres (contexte d'arrêt de travail, épaisseur du retinaculum, positivité du Doppler, type de De Quervain et présence d'une cloison interdendineuse) sont évalués par un test de régression logistique.

Résultats

Étude cadavérique

La dissection des 10 poignets après le geste de libération du retinaculum sous échographie permet les constatations suivantes :
- les retinacula sont tous fins (épaisseur de 0,5 mm en moyenne) et sans cloison intertendineuse ;
- la section du retinaculum est incomplète dans tous les cas, avec des encoches ou « rayures » plus ou moins profondes sur le rétinaculum (fig.10) ;
- on ne constate aucune luxation et aucune lésion tendineuse des extenseurs du premier compartiment ;
- aucune lésion n'est observée sur les rameaux de division de la branche sensitive du nerf radial ;
- aucune lésion vasculaire n'est constatée.

Étude clinique

Commençons par **l'analyse de notre population pathologique à J0** juste avant la procédure de libération. L'épaississement du rétinaculum est présent dans tous les cas (moyenne = 1,9mm ; standard déviation = 0,4mm). Le Doppler est positif au niveau du rétinaculum et de la gaine des tendons dans 78,7 % des cas (n = 37/47). La répartition des types de De Quervain est la suivante, 48,9 % de type 1 (n = 23/47), 21,3 % de type 2a (n = 10/47) et 29,8 % de type 2b (n = 14/47). Un septum intertendineux est donc présent dans 51,1 % des cas (24/47).
Le contexte clinique était variable hétérogène :
- 40 % (n=19/47) présentent un contexte de travail manuel (ferronnier, serveuse, aide-soignant, technicien aéronotique…) ;
- 32 % (n=15/47) sont retraités ;
- 25 % (n=12/47) ont des loisirs manuels (bricolage, jardinage) ;
- 19 % (n=9/47) réalisent quotidiennement des travaux domestiques (cuisine, ménage) ;
- 19 % (n=9/47) sont des femmes s'occupant de nourrissons (cinq mamans et quatre grands-mères) ;
- 13 % (n=6/47) pratiquent un sport impliquant le membre supérieur (musculation, rugby, golf, pétanque) ;
- une patiente (1/47 soit 2 %) est traitée par anti-aromatase pour une pathologie mammaire.

Au moment de notre geste la maladie évolue en moyenne depuis 5,7 mois (s = 2,3 mois, min = 4 mois, max = 12 mois). La prise en charge initiale médicale n'a pas été strictement la même pour tous les patients (notre chirurgien de l'étude a le plus souvent été consulté secondairement après échec de cette prise en charge médicale) :
- attelle de poignet 87 % (n = 41/47) ;
- prise d'anti-inflammatoire non stéroïdien per os ou par crème à application locale 89 % (n = 42/47) ;
- un repos relatif (modification du poste professionnel, arrêt du loisir) a été plus ou moins appliqué dans 74 % des cas (n = 20/47) ;
- 42 % (n = 20/47) ont réalisé de séances de kinésithérapie avec différences techniques ;
- 17 % (n = 8/47) ont bénéficié d'un arrêt de travail pour cette pathologie (durée moyenne de l'arrêt = 3 mois) ;
- 17 % (n = 8/47) ont réalisé une ou deux infiltrations classiques de corticoïdes percutanés sans résultat satisfaisant ;
- 1/47 patient (2 %) a bénéficié de séances d'acupuncture.

À J0, la valeur moyenne de l'EVA ressentie dans les sept derniers jours par le patient était de 7,2 (s = 1,9), celle du Quick DASH de 64,6 (s = 17,1) et celle du PRWE de 69,4 (s = 15).
Lors de la consultation à un mois (M1) auprès du chirurgien, le signe de Finkelstein a disparu dans 91,5 % des cas (n = 43/47) : la différence est très significative (P<0,001).
Les 43 patients au test négatif à un mois ont ressenti une nette amélioration en moyenne au bout de sept jours (s = 6,3). Les quatre autres patients ont été améliorés au bout d'une semaine mais ont vu leurs douleurs réapparaître en deux à trois semaines. Aucune complication clinique n'est détectée.
La diminution le premier mois de l'EVA est significative (p<0,001) avec une valeur moyenne de 1 (s = 1,8). La diminution du quick Dash à un mois (m = 11,2, et s = 21) et du PRWE (m = 11,9 ; et s = 22) sont également nettement significatives avec le test de Student apparié (p<0,001) (tableau1).
Lors de la consultation ou de l'appel téléphonique à six mois (M6), les résultats sur l'EVA (m = 0,8 ; s = 1,3), le Quick Dash (m = 5,9, s = 11) et le PRWE (m = 8 ; s = 13,4) restent stables sans différence significative par rapport aux valeurs observées à un mois (les valeurs de p sont respectivement de = 0,9 ; 0,4 et 0,5). Si ces paramètres objectifs chiffrés sont très encourageants le suivi individuel des patients est un peu plus nuancé et on note à M6 :
- 81 % (38/47) patients très satisfaits ou satisfaits de la prise en charge ; parmi ces 38 patients, huit avaient déjà eu au préalable une ou deux infiltrations inefficaces ;

1634-0647 © 2018 Académie Nationale de Chirurgie.
Tous droits réservés. DOI : 10.26299/c63k-d942/emem.2018.4.005

- 13 % (6/47) de patients moyennent satisfaits ; deux types de patients composent cette catégorie, 4/47 constate une amélioration mais un fond douloureux persiste sans souhait de nouveau traitement ou de chirurgie, et 2/47 mettent en avant des suites du gestes très douloureuses pendant trois jours.
- 6 % (3/47) des patients ne sont pas satisfaits avec recours à la chirurgie : deux ont été opérées quatre mois après le geste de libération (valeurs exclues de l'analyse à six mois).

Parmi ces trois patientes secondairement opérées : l'intervention a été un succès complet dans un cas, dans un second cas les douleurs de De Quervain ont disparues mais ont laissé place à une symptomatologie de canal carpien, enfin dans la troisième cas les douleurs ont persisté avec une impossibilité de reprendre le travail initial à temps complet. Parmi ces patientes opérées 2/3 (66,7 %) étaient dans un contexte d'arrêt de travail.

Le dernier appel téléphonique a eu lieu en moyenne 12,1 mois après le geste (S = 7 mois, min = 6 mois, max = 24 mois). Les résultats concernant l'EVA, le Quick DASH et le PRWE ne se sont pas modifiés de façon significative par rapport à M1. Les tests de régression logistiques réalisés en fin d'étude ne permettent pas de montrer de relation statistiquement significative entre le degré de satisfaction des patients ou l'évolution vers une prise en charge chirurgicale et :

- l'épaisseur initiale du retinaculum ;
- le type de De Quervain (1,2a, ou 2b) ;
- l'hyperhémie en Doppler.

En revanche le contexte d'arrêt de travail est un facteur de mauvais pronostic. Le risque d'être opéré est multiplié par 14 (odds ratio = 14 ; $p<0,05$).

Tolérance de la procédure, complications et coût

La durée moyenne de la procédure est de 15 minutes (s = 1,4 minutes) ; une fois l'anesthésie locale réalisée avec l'aiguille 25 G, 81 % (n = 38/47) des patients ne ressentent pas de douleur pendant le geste de libération. Pour neuf patients il persistait une discrète sensation douloureuse pendant le geste de libération et une anesthésie locale complémentaire (1cc du même produit anesthésiant) a été injecté par l'aiguille 21G permettant de poursuivre la procédure sans douleur. Une ecchymose sous-cutanée apparu quelques heures après la procédure a été observé chez deux patients (4 %). Cette ecchymose a disparu au bout d'une semaine. La plainte principale des patients après le geste consiste en une majoration des douleurs ayant débutée le soir du geste chez neuf patients (19 % des cas), ces douleurs ont duré en moyenne 3,3 jours (s = 2j). Ces incidents mineurs nous ont amené à préconiser la conduite à tenir suivante après le geste : mise en place d'un pansement compressif sur le bord radial du poignet, préconisation du port de l'attelle que le patient possédait pendant trois jours ou plus en cas de douleur, antalgiques et anti-inflammatoires à la demande, arrêt de travail de trois jours.

Aucune complication clinique n'est détectée à un mois ou rapportée par la suite :

- absence de luxation des tendons lors des manœuvres dynamiques ;
- pas de douleur élective dans le territoire sensitif du nerf radial et absence de point gâchette (absence d'argument pour un névrome d'une branche sensitive du nerf radial.) ;
- absence d'atrophie cutanée ou de dépigmentation au point de ponction.

Les coûts de la chirurgie classique d'une maladie de De Quervain et de notre procédure échoguidée ont été comparés (tableau 2).

La prise en charge chirurgicale classique implique : une visite chez le chirurgien, une échographie, un bloc nerveux par l'anesthésiste, la libération chirurgicale, au moins trois semaines d'arrêt de travail, des soins infirmiers à domicile. Notre protocole de prise en charge comporte : une échographie diagnostique, une libération sous échographie avec injection de corticoïde dans le même geste, trois jours d'arrêt de travail. Aucun soin à domicile n'est nécessaire.

Discussion

Synthèse de la série

81 % (38/47) de nos patients présentant une maladie de De Quervain résistante au traitement médical depuis plus de quatre mois sont satisfaits de leur prise en charge avec une reprise normale de leur activité et une disparition significatives des douleurs dès le premier mois (EVA moy = 1, Quick Dash et PRWE de 11) et se prolongeant au-delà de six mois (un an de suivi en moyenne) ; la procédure est rapide, peu coûteuse, le point d'entrée de 0,8mm permet d'éviter des soins infirmiers et autorise une reprise de travail, et la suppression de l'attelle dès le troisième jour. Parmi ces patients satisfaits, huit avaient bénéficié au préalable d'une infiltration simple qui s'était avérée inefficace à court terme. 93,6 % des patients (44/47) ont évité la chirurgie. Parmi ceux-ci, six patients restent toutefois « moyennement satisfait » : quatre pour des douleurs résiduelles inférieures aux douleurs initiales et deux parce qu'ils ont trouvé les suites du geste douloureuses. Seuls 3/47 patients (6,4 %) ont dû avoir recours à la chirurgie avec un bon résultat dans 2/3 cas. Aucune des complications classiques des infiltrations cortisonées ou de la chirurgie n'est observée.

Le contexte d'arrêt de travail s'est avéré être le seul une facteur de risque de mauvaise évolution (risque de se faire opérer multiplié par 14). Dans notre série la cloison intertendineuse est plus fréquente (51 %, n = 24/47) que dans la population générale (30,9,12,31,10), mais n'est pas associée à un échec du traitement.

Ces bons résultats peuvent paraître un peu contradictoires avec notre étude anatomique où les libérations sont partielles dans tous les cas. La difficulté technique du geste sur un retinaculum nettement moins épais chez les cadavres (0,5mm) que chez les patients (1,9 mm) peut en partie expliquer cette constatation. On peut également suggérer qu'une libération partielle peut s'avérer la plupart du temps mécaniquement efficace, et protège en outre du risque de luxation tendineuse.

Comparaison avec les autres séries et techniques

La libération échoguidée

Les gestes de libération sous échographie à l'aiguille sont pratiqués avec succès dans une autre ténosynovite sténosante très courante : le doigt à ressaut par section de la poulie A1 (32-35).

1634-0647 © 2018 Académie Nationale de Chirurgie.
Tous droits réservés. DOI : 10.26299/c63k-d942/emem.2018.4.005

Notre équipe avait montré dans ce cadre, avec une technique identique (libération avec une aiguille de calibre 21G) (32), qu'une libération anatomiquement partielle pouvait être mécaniquement efficace. À notre connaissance il n'existe que très peu de travaux concernant une libération percutanée à l'aiguille du premier compartiment des extenseurs. Guleç et al. (12) ont rapporté une étude de faisabilité sur 48 poignets de cadavres avec une aiguille de calibre 18G sans guidage échographique (repères cliniques), avec une libération complète dans 52,1 % des cas (25/48), partielle dans 43,7 % des cas (21/48) et deux échecs (4,2 %). Une libération incomplète était statistiquement plus fréquente dans les cas de septum intertendineux.
Les complications étaient nombreuses au niveau des tendons : 39,6 % (19/48) de lésions à type de lacération plus ou moins importantes. Le caractère échoguidé du geste dans notre étude explique probablement l'absence de complication tendineuse. Peck rapporte en 2013 (28) un cas de ténotomie à l'aiguille 18G, associée à une injection de plasma riche en plaquettes avec un bon résultat clinique. Une étude préalable déjà publiée de notre équipe en 2018 à propos de 35 patients (1) donnait des résultats très proches de ceux présentés dans notre série actuelle de 47 patients. Enfin Croutzet et al. en 2019 (29), ont réalisé une série de libérations échoguidées au moyen d'un dispositif chirurgical miniaturisé (ouverture cutanée de 2 mm), avec de très bons résultats : reprise du travail à trois mois chez 19/22 patients (86 %) et passage du Quick Dash de 59 (J0) à 9 en trois mois.

L'infiltration « simple »

Dans la littérature les infiltrations « simples » de corticoïdes percutanés s'avèrent souvent efficaces. La série de Zingas et al. (26) montre un taux de succès de 57,8 % (11/19), celle Lapidus et al. (36) de 67 % (26/39). Harvey et al. (27) rapportent un taux de réussite de 82,5 % (52/63) et Anderson et al. (37) un succès dans 90 % des cas (47/52). En tenant compte de ces chiffres bruts il ne semble finalement pas exister de franc bénéfice avec notre procédure de libération. Mais en y regardant de plus près ces résultats sont à nuancer et montrent l'intérêt de notre prise en charge réalisée en une seule séance. Dans les deux dernières séries citées la première injection de corticoïde n'est en fait efficace que dans 58 % (30/52) (37) à 71 % des cas des cas (45/63) (27). Seules de multiples infiltrations permettent d'arriver à ce résultat avoisinant les 80-90 % au prix de complications cutanées : atrophie cutanée et fonte de la graisse hypodermique dans 31 % des cas (16/52) de la série d'Anderson et.al (B.C. Anderson, Manthey, et Brouns 1991).
La présence d'un septum intertendineux est classiquement est un facteur de risque d'échec de cette infiltration limitant la diffusion du produit injecté à la gaine d'un seul tendon dans 28 % des cas (42/150) (38) et avec un défaut fréquent de diffusion dans la gaine de l'EPB. Le défaut d'injection dans la gaine de l'EPB est constaté dans 68 % des cas (13/19) de la série de Zingas et al. (26).
Ce n'est pas le cas de notre série où dans tous les cas nous avons obtenu en fin de libération une diffusion homogène de la xylocaïne puis de la cortisone dans la gaine des deux tendons, optimisant ainsi l'infiltration et limitant la diffusion des corticoïdes en sous cutané. Cette diffusion optimale n'est pas simplement due au guidage échographique, mais également au fait que l'injection dans les gaines tendineuses devient nettement plus facile après le geste de libération.

Comparaison à la chirurgie classique

Traitement de référence historique, la chirurgie est actuellement réservée aux échecs de la prise en charge médicale (37). Kazmers et al. (39) dans une série où 12 % des patients ont été opérés, ont montré que des facteurs psychosociaux (medicaid, pathologie psychiatrique) étaient associés à un plus fort taux de prise en charge chirurgicale.
Dans notre série un paramètre psychosocial, « le contexte d'arrêt de travail » (pris en charge par la sécurité sociale en France), a également été identifié étant un facteur de mauvais pronostic, associé à une prise en charge chirurgicale plus fréquente (OR=14).
Le traitement chirurgical implique une immobilisation et un arrêt de travail plus long (trois semaines contre trois jours pour notre technique de libération sous échographie), et peut s'accompagner de différentes complications : la luxation palmaire des tendons extenseurs du premier compartiment (23), la déhiscence cicatricielle (40), une lésion des branches sensitives du nerf radial (40) (41). Aucune de ces complications n'a été décelée dans notre série. Dans la littérature le pourcentage de succès de la prise en charge chirurgicale varie de 81 à 100 % (21,37). Dans notre série l'efficacité de la chirurgie a été de 66 % (2/3) mais avec un contexte plus défavorable où à la fois le traitement médical simple et notre geste de libération s'étaient avérés inefficaces.

Limites

Notre étude présente quelques limites. Un seul radiologue expérimenté a réalisé toutes les procédures de libération ; le caractère opérateur-dépendant de la libération sous échographie n'a donc pas été évalué, or ce paramètre est non négligeable en échographie interventionnelle.
La qualité de la libération est très difficile à juger le jour même du geste et en pratique se pose une question difficile : quand doit-on raisonnablement considérer que la libération est suffisante et que le geste est terminé ? Contrairement à l'évaluation clinique des résultats d'une libération de doigts à ressaut qui peut être réalisée en « post opératoire immédiat » (32) et de façon objective (disparition ou persistance du ressaut), nous n'avons utilisé que des signes ténus plus subjectifs : sensation de moindre résistance au passage de l'aiguille, diffusion facile dans la gaine des deux tendons en fin de procédure.
En dehors de la manœuvre clinque de Finkelstein réalisée à un mois, l'évaluation à distance de nos résultats est essentiellement basée sur une série de test fonctionnels (EVA, Quick DASH, PRWE) et sur le ressenti subjectif (questionnaire de satisfaction).
Pour une démonstration plus évidente de la supériorité de notre procédure de libération sous échographie par rapport aux simples infiltrations, nos résultats auraient été plus probants si une plus grande proportion de patients avait bénéficié d'au moins une infiltration sans succès (seulement 17 % de notre série soit 8/47).
Enfin notre étude n'a pas comparé des cas traités par notre technique et par la chirurgie ouverte classique.

1634-0647 © 2018 Académie Nationale de Chirurgie.
Tous droits réservés. DOI : 10.26299/c63k-d942/emem.2018.4.005

Perspectives

Les résultats observés nous montrent que l'amélioration après libération et infiltration sous échographie du premier compartiment des extenseurs est acquise et significative dès le premier mois. Forts de ce résultat on pourrait modifier notre prise en charge en fonction de la consultation à un mois : réalisation d'une nouvelle tentative de libération sous échographie si le résultat est partiel, voire décision d'une prise en charge chirurgicale classique.
Enfin, par manque d'instrument adapté à la chirurgie micro-invasive sous échographie nous avons utilisé une simple aiguille en modifiant manuellement sa forme. Des outils dédiés de petite dimension commencent à voir le jour (29) et permettront probablement la réalisation d'un geste alliant les avantages de la chirurgie et des procédures micro-invasives.

Conclusion

La libération échoguidée du retinaculum du premier compartiment des extenseurs dans le cadre de la maladie de De Quervain est possible avec une aiguille de calibre 21-gauge (0,8mm).
La procédure est rapide, peu douloureuse, sans risque, peu onéreuse ; la reprise du travail est possible après trois jours même chez les travailleurs manuels.
Le résultat est tout à fait satisfaisant dans 81 % des cas et la chirurgie « classique » est évitée dans 93,6 % des cas. L'efficacité de cette libération anatomiquement partielle est potentialisée par l'injection concomitante de corticoïdes.
Le résultat est acquis dès le premier mois et reste stable à plus de six mois.

Références

1. Lapègue F, André A, Pasquier Bernachot E, Akakpo EJ, Laumonerie P, Chiavassa-Gandois H, et al. US-guided percutaneous release of the first extensor tendon compartment using a 21-gauge needle in de Quervain's disease: a prospective study of 35 cases. Eur Radiol. sept 2018;28(9):3977-85.
2. de Quervain F. On a form of chronic tendovaginitis by Dr. Fritz de Quervain in la Chaux-de-Fonds. 1895. Am J Orthop Belle Mead NJ. sept 1997;26(9):641-4.
3. Finkelstein H. Stenosing tendovaginitis at the radial styloid process. J Bone Joint Surg Am. 1930;(12):509-40.
4. Petit Le Manac'h A, Roquelaure Y, Ha C, Bodin J, Meyer G, Bigot F, et al. Risk factors for de Quervain's disease in a French working population. Scand J Work Environ Health. sept 2011;37(5):394-401.
5. Walker-Bone K, Palmer KT, Reading I, Coggon D, Cooper C. Prevalence and impact of musculoskeletal disorders of the upper limb in the general population. Arthritis Rheum. 15 août 2004;51(4):642-51.
6. Wolf JM, Sturdivant RX, Owens BD. Incidence of de Quervain's tenosynovitis in a young, active population. J Hand Surg. janv 2009;34(1):112-5.
7. Anderson SE, Steinbach LS, De Monaco D, Bonel HM, Hurtienne Y, Voegelin E. « Baby wrist »: MRI of an overuse syndrome in mothers. AJR Am J Roentgenol. mars 2004;182(3):719-24.
8. Kwon BC, Choi S-J, Koh SH, Shin DJ, Baek GH. Sonographic Identification of the intracompartmental septum in de Quervain's disease. Clin Orthop. août 2010;468(8):2129-34.
9. Volpe A, Pavoni M, Marchetta A, Caramaschi P, Biasi D, Zorzi C, et al. Ultrasound differentiation of two types of de Quervain's disease: the role of retinaculum. Ann Rheum Dis. mai 2010;69(5):938-9.
10. Rousset P, Vuillemin-Bodaghi V, Laredo J-D, Parlier-Cuau C. Anatomic variations in the first extensor compartment of the wrist: accuracy of US. Radiology. nov 2010;257(2):427-33.
11. Kutsumi K, Amadio PC, Zhao C, Zobitz ME, An K-N. Gliding resistance of the extensor pollicis brevis tendon and abductor pollicis longus tendon within the first dorsal compartment in fixed wrist positions. J Orthop Res Off Publ Orthop Res Soc. mars 2005;23(2):243-8.
12. Güleç A, Türkmen F, Toker S, Acar MA. Percutaneous Release of the First Dorsal Extensor Compartment: A Cadaver Study. Plast Reconstr Surg Glob Open. oct 2016;4(10):e1022.
13. Mahakkanukrauh P, Mahakkanukrauh C. Incidence of a septum in the first dorsal compartment and its effects on therapy of de Quervain's disease. Clin Anat. 1 janv 2000;13(3):195-8.
14. Nagaoka M, Matsuzaki H, Suzuki T. Ultrasonographic examination of de Quervain's disease. J Orthop Sci Off J Jpn Orthop Assoc. 2000;5(2):96-9.
15. Daenen B, Houben G, Bauduin E, Debry R, Magotteaux P. Sonography in wrist tendon pathology. J Clin Ultrasound JCU. déc 2004;32(9):462-9.
16. Lane LB, Boretz RS, Stuchin SA. Treatment of De Quervain's Disease: Role of Conservative Management. J Hand Surg. juin 2001;26(3):258-60.
17. Woods TH. DE QUERVAIN'S DISEASE: A PLEA FOR EARLY OPERATION. A REPORT ON 40 CASES. Br J Surg. mai 1964;51:358-9.
18. Codega,G. Tecnica chirurgica nella malattia di de Quervain. In: la patologia del polso. Piccin Nuova Libraria. Padoue; 1987.
19. Kapandji AI. [Enlargement plasty of the radio-styloid tunnel in the treatment of De Quervain tenosynovitis]. Ann Chir Main Memb Superieur Organe Off Soc Chir Main Ann Hand Up Limb Surg. 1990;9(1):42-6.
20. Le Viet D, Lantieri L. [De Quervain's tenosynovitis. Transversal scar and fixation of the capsular flap]. Rev Chir Orthop Reparatrice Appar Mot. 1992;78(2):101-6.
21. Bakhach J, Sentucq-Rigal J, Mouton P, Boileau R, Panconi B, Guimberteau JC. [The Omega « Omega » pulley plasty. A new technique to increase the diameter of the annular flexor digital pulleys]. Ann Chir Plast Esthet. déc 2005;50(6):705-14.
22. Yuasa K, Kiyoshige Y. Limited surgical treatment of de quervain's disease: Decompression of only the extensor pollicis brevis subcompartment. J Hand Surg. 1 sept 1998;23(5):840-3.
23. White GM, Weiland AJ. Symptomatic palmar tendon subluxation after surgical release for de Quervain's disease: a case report. J Hand Surg. sept 1984;9(5):704-6.
24. Sakai N. Selective corticosteroid injection into the extensor pollicis brevis tenosynovium for de Quervain's disease. Orthopedics. janv 2002;25(1):68-70.
25. Sawaizumi T, Nanno M, Ito H. De Quervain's disease: efficacy of intra-sheath triamcinolone injection. Int Orthop. avr 2007;31(2):265-8.
26. Zingas C, Failla JM, Van Holsbeeck M. Injection accuracy and clinical relief of de Quervain's tendinitis. J Hand Surg. janv 1998;23(1):89-96.
27. Harvey FJ, Harvey PM, Horsley MW. De Quervain's disease: surgical or nonsurgical treatment. J Hand Surg. janv 1990;15(1):83-7.

1634-0647 © 2018 Académie Nationale de Chirurgie.
Tous droits réservés. DOI : 10.26299/c63k-d942/emem.2018.4.005

28. Peck E, Ely E. Successful treatment of de Quervain tenosynovitis with ultrasound-guided percutaneous needle tenotomy and platelet-rich plasma injection: a case presentation. PM R. mai 2013;5(5):438-41.
29. Croutzet P, Guinand R, Mares O, Apard T, Candelier G, David I. Ultrasound-Guided de Quervain's Tendon Release, Feasibility, and First Outcomes. J Wrist Surg. déc 2019;8(6):513-9.
30. Aktan ZA, Oztürk L, Calli IH. An anatomical study of the first extensor compartment of the wrist. Kaibogaku Zasshi. févr 1998;73(1):49-54.
31. Jackson WT, Viegas SF, Coon TM, Stimpson KD, Frogameni AD, Simpson JM. Anatomical variations in the first extensor compartment of the wrist. A clinical and anatomical study. J Bone Joint Surg Am. juill 1986;68(6):923-6.
32. Lapègue F, André A, Meyrignac O, Pasquier-Bernachot E, Dupré P, Brun C, et al. US-guided Percutaneous Release of the Trigger Finger by Using a 21-gauge Needle: A Prospective Study of 60 Cases. Radiology. août 2016;280(2):493-9.
33. Rajeswaran G, Lee JC, Eckersley R, Katsarma E, Healy JC. Ultrasound-guided percutaneous release of the annular pulley in trigger digit. Eur Radiol. sept 2009;19(9):2232-7.
34. Zhao J-G, Kan S-L, Zhao L, Wang Z-L, Long L, Wang J, et al. Percutaneous first annular pulley release for trigger digits: a systematic review and meta-analysis of current evidence. J Hand Surg. nov 2014;39(11):2192-202.
35. Jou IM, Chern TC. Sonographically assisted percutaneous release of the a1 pulley: a new surgical technique for treating trigger digit. J Hand Surg Edinb Scotl. avr 2006;31(2):191-9.
36. Lapidus PW, Guidotti FP. Stenosing tenovaginitis of the wrist and fingers. Clin Orthop. avr 1972;83:87-90.
37. Anderson BC, Manthey R, Brouns MC. Treatment of De Quervain's tenosynovitis with corticosteroids. A prospective study of the response to local injection. Arthritis Rheum. juill 1991;34(7):793-8.
38. Mirzanli C, Ozturk K, Esenyel CZ, Ayanoglu S, Imren Y, Aliustaoglu S. Accuracy of intrasheath injection techniques for de Quervain's disease: a cadaveric study. J Hand Surg Eur Vol. févr 2012;37(2):155-60.
39. Kazmers NH, Liu TC, Gordon JA, Bozentka DJ, Steinberg DR, Gray BL. Patient- and Disease-Specific Factors Associated With Operative Management of de Quervain Tendinopathy. J Hand Surg. 7 sept 2017;
40. Mellor SJ, Ferris BD. Complications of a simple procedure: de Quervain's disease revisited. Int J Clin Pract. mars 2000;54(2):76-7.
41. Wetterkamp D, Rieger H, Brug E. [Surgical treatment and results of healing of de Quervain stenosing tenovaginitis]. Chir Z Alle Geb Oper Medizen. juill 1996;67(7):740-3.

1634-0647 © 2018 Académie Nationale de Chirurgie.
Tous droits réservés. DOI : 10.26299/c63k-d942/emem.2018.4.005

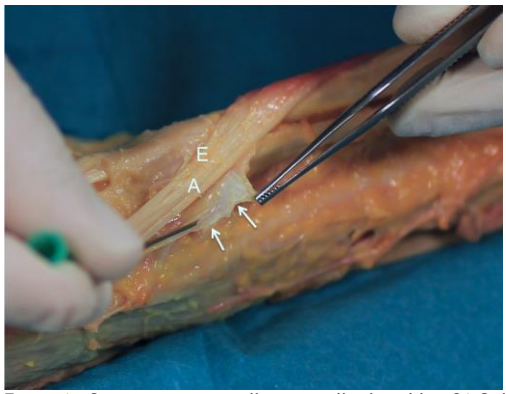

Figure 1 : Section au moyen d'une aiguille de calibre 21 G du retinaculum du premier compartiment des extenseurs sur une préparation anatomique (1).
Les tendons du premier compartiment des extenseurs et leur retinaculum sont exposés après dissection des tissus superficiels du bord radial du poignet du cadavre frais d'une patiente de 89 ans.
Une aiguille de calibre 21G est translatée longitudinalement sur le rétinaculum en utilisant comme bistouri le biseau de l'aiguille.
Après quelques allers-retours le retinaculum est sectionné (flèches), laissant apparaître les tendons EPB (E) et APL (A).

Figure 2 : Position utilisée pour l'anesthésie locale avant libération d'une ténosynovite de De Quervain (simulation (1)).
Le bord ulnaire de la main repose sur un petit « traversin » confectionné avec un champ pour imprimer au poignet une discrète inclinaison ulnaire facilitant l'abord radial du premier compartiment.
Le geste se déroule dans des conditions stériles : champs stériles (ici pour les besoins de la photo le champ troué recouvrant le poignet a été enlevé), désinfection cutanée, utilisation de gel stérile et d'un protège sonde stérile, gants stériles).
Un matelas de gel stérile (**) est interposé entre la sonde et la peau du patient permettant de repérer parfaitement le trajet de l'aiguille avant même de piquer le patient.

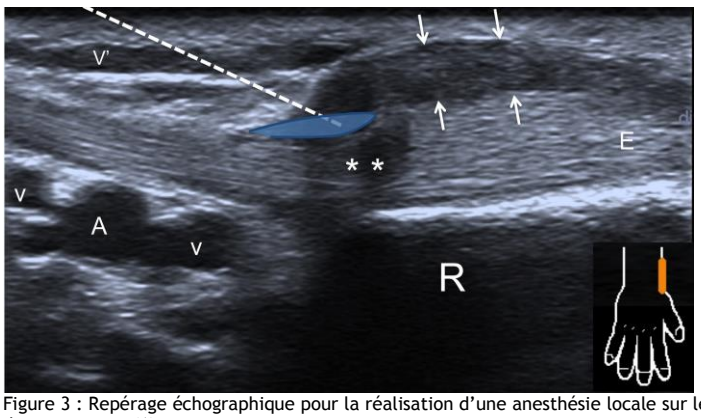

Figure 3 : Repérage échographique pour la réalisation d'une anesthésie locale sur le trajet de la libération d'un retinaculum du premier compartiment des extenseurs (1).
Sur cette coupe longitudinale du bord radial du poignet, la ligne en pointillé montre le trajet théorique de l'aiguille. Il faudra prendre soin d'éviter la petite veine superficielle (V') qui se trouve sur le trajet un translatant très discrètement la sonde plus ventralement. Le trajet de l'aiguille doit atteindre la partie profonde et distale du retinaculum épaissi (flèches) et se positionner en superficie du tendon EPB (E). La présence d'une zone d'anisotropie dans le tendon (**) à la partie distale de la poulie styloradiale témoigne d'un changement brutal de direction des fibres tendineuses au niveau de la zone de sténose maximale.
L'anesthésiant sera injecté sur le trajet de l'aiguille et dans la gaine des tendons du premier compartiment. En général la diffusion du produit dans la gaine est partielle se limitant à son récessus distal (flaque bleue).
Notons en profondeur des tendons, l'artère radiale (A) et les veines satellites (V) au niveau de la tabatière anatomique. R= styloïde radiale.

1634-0647 © 2018 Académie Nationale de Chirurgie.
Tous droits réservés. DOI : 10.26299/c63k-d942/emem.2018.4.005

Figure 4 : Photographie d'une libération échoguidée d'une ténosynovite de de Quervain (simulation (1)).
La position est exactement la même que celle utilisée pour l'anesthésie locale.
Le geste se déroule dans des conditions stériles (pour les besoins de la photo le champ troué recouvrant le poignet a été enlevé).
Un matelas de gel stérile (**) est interposé entre la sonde et la peau du patient permettant de repérer parfaitement le trajet de l'aiguille avant même de piquer le patient.
L'aiguille 21G a été courbée à sa base pour permettre un abord parallèle au grand axe des tendons et de leur retinaculum.

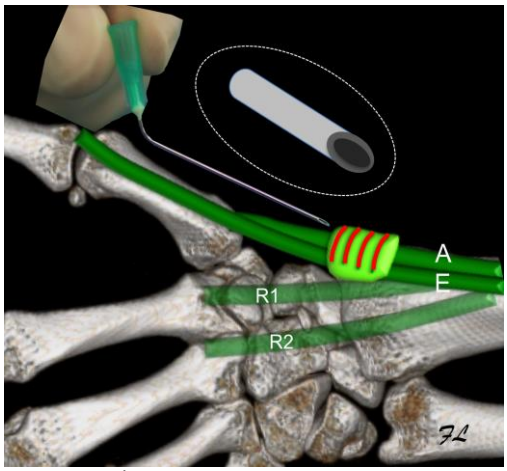

Figure 5 : Schéma de la position de l'aiguille 21G pour la libération des ténosynovites de De Quervain (1).
Le poignet ici en vue dorsale du poignet repose sur son bord ulnaire.
Les tendons du premier compartiment des extenseurs sont entourés de leur retinaculum (vert pale) dont les fibres hémi-circonférentielles (lignes courbes rouges) sont perpendiculaires au grand axe des tendons.
L'aiguille verte de calibre 21G, aborde le retinaculum au niveau de son bord distal avec un biseau orienté latéralement (aiguille zoomée dans le cercle en pointillés). Ainsi le biseau est perpendiculaire au grand axe de ses fibres et peut mieux les sectionner. Un mouvement de translation sur le trajet de l'apex du retinaculum sera appliqué à l'aiguille.
A=APL ; E=EPB ; R1= long extenseur radial du carpe ; R2 = court extenseur radial.

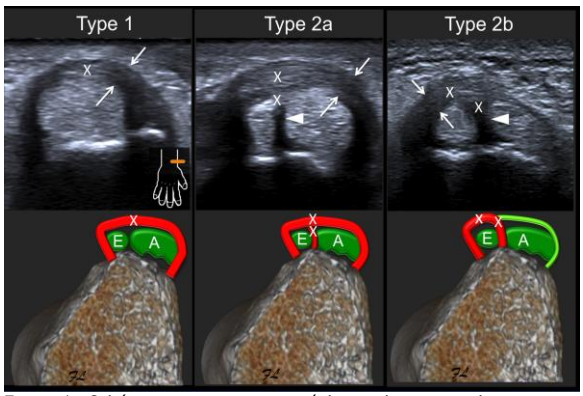

Figure 6 : Schématisation et coupes échographiques axiales transverses correspondantes des différents types de maladie de de Quervain rencontrées dans notre étude (1).
-Le type 1 consiste en un épaississement global (flèches sur la coupe échographique, ligne rouge sur le schéma) du retinaculum entourant l'EBP (E) et l'APL (A). X marque la zone idéale de section partielle du retinaculum, au zénith de ce dernier proche de la superficie des tendons sous-jacents.
-Dans le type 2a, le retinaculum est globalement épaissi (flèches sur la coupe échographique, rouge sur le schéma) et on note la présence d'un septum lui-même épais (tête de flèche, ligne rouge sur le schéma).
La libération (XX) se fera dans le retinaculum commun au niveau de sa zone de jonction avec le septum et si possible sur le trajet du septum.
-Dans le type 2b, le retinaculum autour de l'EPB est épaissi (flèches sur la coupe échographique et en rouge sur le schéma), avec la présence d'un septum également épais (tête de flèche sur la coupe échographique et en rouge sur le schéma). Les zones théoriques de libérations sont marquées de deux croix (XX).

1634-0647 © 2018 Académie Nationale de Chirurgie.
Tous droits réservés. DOI : 10.26299/c63k-d942/emem.2018.4.005

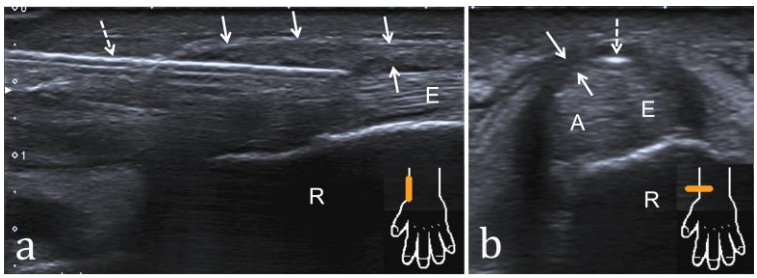

Figure 7 : Exemple de libération d'une ténosynovite de De Quervain de type 1 du poignet gauche chez une femme de 57 ans (1).
a) Coupe longitudinale du bord radial du poignet montrant le retinaculum épaissi des tendons du premier compartiment (flèches), et l'aiguille (flèche en pointillé) de calibre 21G sur le trajet de ce rétinaculum en superficie de l'EPB ;
b) Coupe axiale transverse dans le petit axe des tendons du premier compartiment (A=APL, E=EPB) : l'aiguille est visible sous la forme d'un point hyperéchogène (flèche en pointillé) en profondeur de l'apex du retinaculum épaissi (flèches).

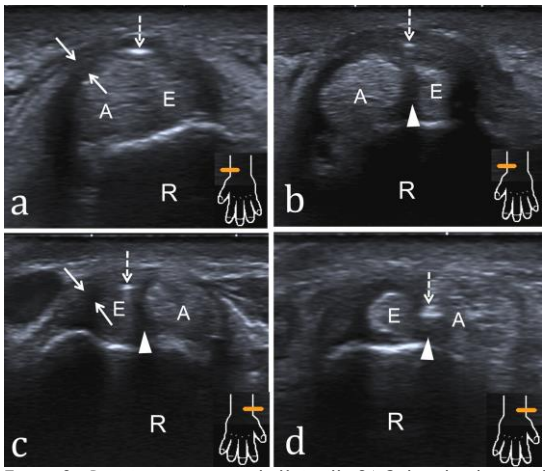

Figure 8 : Positions correctes de l'aiguille 21 G dans le plan axial transverse (petit axe des tendons) pour la libération des ténosynovites de De Quervain.
a-ténosynovite de De Quervain de type 1 chez une femme de 57 ans ; le rétinaculum commun est globalement épaissi hypoéchogène (flèches) autour des tendons EBP (E) et APL (A). L'aiguille vue ici dans son petit axe (flèche en pointillé) est positionnée au zénith du retinaculum à sa face profonde ;
b-ténosynovite de De Quervain de type 2a chez un patient de 74 ans, en plus du retinaculum commun épaissi on note la présence d'un septum tendineux également épais et hypoéchogène (tête de flèche).
L'aiguille (flèche en pointillé) est visible au sommet du retinaculum, elle est positionnée en regard de la naissance du septum interdendineux ;
cd-positionnement de l'aiguille 21G vue dans son petit axe dans une ténosynovite de De Quervain de type 2b.
Le retinaculum n'est épaissi qu'autour de L'EBP (flèches) et il existe un septum également épais (tête de flèche).
L'aiguille (flèche en pointillé) est positionnée successivement au zénith du retinaculum de l'EBP (c), puis sur la portion moyenne du septum (d).
R = styloïde radiale ; A = APL abductor pollicis longus ; E = EPB extensor pollicis brevis.

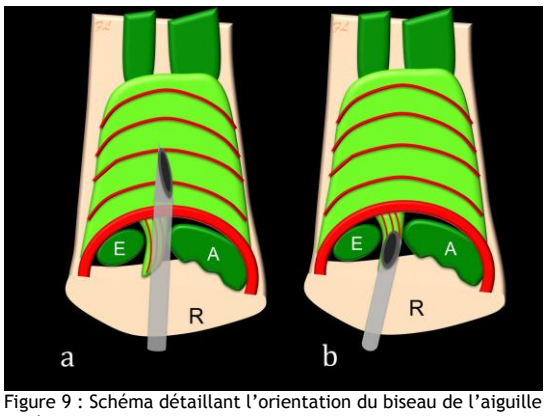

Figure 9 : Schéma détaillant l'orientation du biseau de l'aiguille 21G pour la libération des ténosynovites de De Quervain (1).
Schéma du retinaculum des extenseurs du premier compartiment en vue latérale.
a) Les fibres du retinaculum du premier compartiment des extenseurs sont fixées sur le radius. Elles ont une disposition hémi-circonférentielle perpendiculaire au grand axe des tendons qu'elles entourent. Pour être bien sectionnées par l'aiguille, le biseau doit être perpendiculaire à leur grand axe c'est à dire orientée latéralement comme sur le schéma (a) ;
b) Le septum inter-tendineux lorsqu'il est présent possède également des fibres perpendiculaires au grand axe des tendons. Le biseau de l'aiguille pour être plus agressif sur ces fibres devra être tourné d'environ 90° (b).
R = styloïde radiale ; E = EPB ; A = APL.

1634-0647 © 2018 Académie Nationale de Chirurgie.
Tous droits réservés. DOI : 10.26299/c63k-d942/emem.2018.4.005

Figure 10 : Aspect macroscopique d'une libération du retinaculum du premier compartiment des extenseurs avec une aiguille 21G sous contrôle échographique réalisé sur le cadavre frais d'une patiente de 82 ans (1).
La dissection après ouverture de ce retinaculum au niveau de son insertion antérieure montre une encoche relativement profonde (flèches) mais sans section complète : la libération est partielle. Absence d'atteinte des tendons sous-jacents ;
A = APL ; E = EPB.

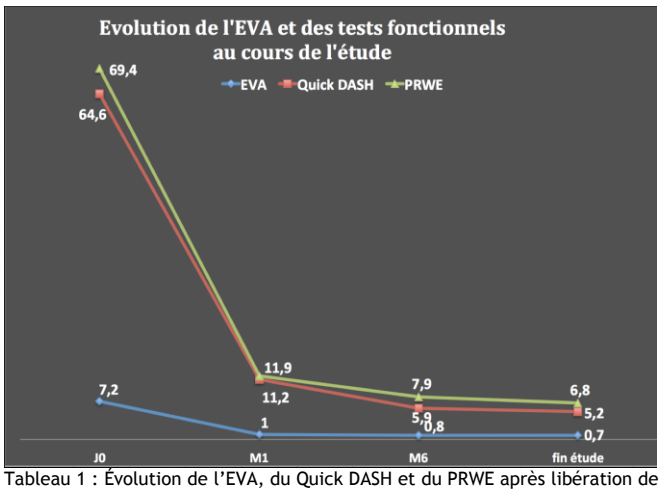

Tableau 1 : Évolution de l'EVA, du Quick DASH et du PRWE après libération de la poulie styloradiale.
On note une franche diminution statistiquement significative de ces trois paramètres un mois après le geste.
À six mois et en fin d'étude la diminution se prolonge mais de façon plus discrète et sans différence significative : les résultats sont donc obtenus dès le premier mois et restent stables à plus de six mois (suivi moyen= 1 an).

Chirurgie	Libération échoguidée
diagnostic échographique (code CCAM= PCQM001): 37.80€	diagnostic échographique (code CCAM=PCQM001): 37.80€
Bloc axillaire (AHLB009): 83.60€	Injection of local anesthetic ± cortisone (ZZLJ002): 10,10€
Ténosynovectomie des extenseurs au poignet (MJFA004) 209€	Libération guidée par échographie (YYYY028): 34,97€
Arrêt de travail= 3 semaines	Arrêt de travail= 3 jours
Pansements tous les 2 jours par une infirmière	Pas de soins à domicile

Tableau 2 : Comparaison du coût en France, d'une prise en charge chirurgicale classique et de notre procédure de libération sous échographie.

1634-0647 © 2018 Académie Nationale de Chirurgie.
Tous droits réservés. DOI : 10.26299/c63k-d942/emem.2018.4.005