E-Mem Acad Natle Chir. 2022;21(1):002.

Traitement mini-invasif dans la maladie de Dupuytren

Minimally Invasive Treatment in Dupuytren's Desease

Thomas Jalaguier, Aram Gazarian

Hôpital Edouard Herriot - Chirurgie orthopédique de la main et du membre supérieur - Lyon.

Résumé

Introduction : l'objectif de l'étude est d'évaluer la place du traitement mini-invasif dans la maladie de Dupuytren et de comparer les résultats à une série de 10 patients consécutifs ayant eu le traitement chirurgical de référence à savoir l'aponévrectomie à ciel ouvert à 10 ans de recul.
Matériel et méthodes : deux méthodes mini-invasives utilisées dans la maladie de Dupuytren : aponévrotomie per cutanée à l'aiguille (AA) et injection de collagénase (IC) ont fait l'objet d'une revue de la littérature par des articles obéissants aux critères : absence de conflits d'intérêts, description exhaustive de la technique utilisée, définition des récidives et des complications.
Les résultats cliniques d'une série monocentrique de 10 patients consécutifs ayant eu une aponévrectomie à ciel ouvert (AC) sur un ou plusieurs rayons de la main à 10 ans de recul ont été utilisés pour comparaison.
Résultats : l'AA peut se réaliser en cabinet, elle permet de passer d'un déficit d'extension moyen (DEM) MCP (métacarpophalangiennes) de 38° à 10° à 3,2 ans pour une des études avec une récidive de la maladie de 58% et une seule complication (névrome) opérée. 20% ont eu une seconde intervention AA ou AC.
L'IC est aussi de réalisation simple en cabinet. La Haute Autorité de Santé a émis un avis défavorable pour son remboursement. Une étude IC versus AC avec un recul de 2 ans montre une efficacité supérieure de AA pour l'IPP et des résultats similaires pour les MCP (IC : DEM MCP 38°, IPP 60° en pré-injection à respectivement 6,5° et 41° à 2 ans ; AA DEM MCP 45°, IPP 51° à respectivement 4° et 6,5° à 2 ans).
Pour notre série personnelle, 10 patients ont été revus soit 12 rayons opérés. Une lésion iatrogène d'un nerf collatéral a été réparé en per opératoire. Les DEM MCP et IPP en préopératoire étaient respectivement de 30° (0°-75°) et 36,6 (0°-70°). A 10 ans de recul le DEM MCP et IPP étaient respectivement de 11,9° (0°-10°) et 40,9° (0°-90°). A ce délais 6 patients ont présenté une récidive de la maladie et 5 ont été opéré à nouveau.
Conclusion : l'AA, appréciée par la plupart des patients présente l'intérêt d'être de réalisation simple au cabinet. Son utilisation dans les formes digitales présente un risque théorique iatrogène sur les pédicules collatéraux. L'AA présente un intérêt en termes d'économie de santé avec un délais de récupération court et un coût de réalisation moindre.
L'IC semble prometteuse mais il n'y a pas d'études évaluant leur efficacité et leur tolérance sur le long terme. De nombreux auteurs contre-indiquent leur utilisation dans les formes digitales et estiment le coût moins important que l'AC.
Les techniques mini-invasives dans la maladie de Dupuytren présentent un réel intérêt pour certains patients et certaines formes de maladie tout comme pour l'économie de santé.

Mots clés

- Dupuytren
- Aponévrectomie
- Aponévrotomie
- Collagénase

Abstract

Introduction: The aim of the study is to evaluate minimally invasive treatment in Dupuytren's disease and to compare the results with our series of 10 consecutive patients treated by the gold standard surgical treatment, fasciectomy, with a follow up of 10 years.
Methods: Two minimally invasive methods used in Dupuytren's disease: percutaneous needle aponeurotomy (PNA) and collagenase injection (CI) have a review of the literature by articles who respect the criteria: absence of conflicts of interest, exhaustive description of the technique used, definition of recurrences and complications.
The clinical results of single-center series of 10 consecutive patients who had fasciectomy (F) on one finger or more with 10 years follow-up were used for comparison.
Results: PNA can be performed in an office, allowing to go from a mean contracture MCP of 38 ° to 10 ° at 3.2 years for one of the studies with recurrence at 58% and only one complication (neuroma). 20% had a second PNA or F.
CI is also easy to carry out in the office. The French High Authority of Health has issued an unfavorable opinion for its reimbursement. An IC versus PNA study with a 2-year follow-up shows superior efficacy of AA for IP and similar results for MCP (IC: contracture MCP 38 °, IP 60 ° in pre-injection at 6.5 ° and 41° respectively at 2 years; PNA contracture of MCP 45 °, IP 51 ° at respectively 4 ° and 6.5 ° at 2 years).
For our personal series, 10 patients (12 fingers) were reviewed. An iatrogenic lesion of a collateral nerve was repaired intraoperatively. The preoperative contracture MCP and IP were respectively 30 ° (0 ° -75 °) and 36.6 (0 ° -70 °). At final follow-up, the contracture MCP and IP were respectively 11.9 ° (0 ° -10 °) and 40.9 ° (0 ° -90 °). At this time 6 patients presented a recurrence of the disease and 5 were operated again by F.
Discussion: PNA, appreciated by most patients, has the advantage of being easy to perform in the office. Its use in digital forms presents a theoretical iatrogenic risk on the collateral pedicles. PNA is of interest in terms of health economy with a short recovery time and a lower cost of realization.
CI looks promising, but there are no studies evaluating their efficacy and long-term safety. Many authors contraindicate their use in digital forms and find the cost less important than F.
Conclusion: Minimally invasive techniques in Dupuytren's disease are of real interest for certain patients and certain disease forms, as is health economics.

Keywords

- Dupuytren
- Fasciectomy
- Aponeurotomy
- Collagenase

Disponible en ligne sur www.academie-chirurgie.fr/publications/les-e-memoires
1634-0647 © 2022 Académie Nationale de Chirurgie.
Tous droits réservés. DOI : 10.26299/4n4j-5r81/emem.2022.1.002

Correspondance
Thomas Jalaguier
Hôpital Edouard Herriot - Chirurgie orthopédique de la main et du membre supérieur - 5 Place d'Arsonval 69003 Lyon.
E-mail : thomas.jalaguier@chu-lyon.fr

Introduction

En 1831, le baron Guillaume Dupuytren fit la présentation orale d'un cas d'enraidissement irréductible des doigts en flexion due à une affection proliférative et rétractile de l'aponévrose palmaire superficielle [1].
Il affirma à tort n'avoir trouvé aucune trace dans la littérature. En effet, le premier texte parlant d'un cas clinique évoquant cette affection est celui de Felix Plater en 1614 [2]. De plus, Guillaume Dupuytren fût l'enseigné de Sir Astley Cooper qui mentionnait déjà le rôle de l'aponévrose palmaire [3].
Depuis, la compréhension de cette maladie s'est considérablement développée avec le rôle primordial de la transformation cellulaire des fibroblastes en myofibroblastes ou alpha-SMA positive cells [4] dans les cordes, ombilication et nodules, traduction macroscopique de la maladie de Dupuytren (MD). La concentration en myofibroblastes est d'ailleurs plus importante pour les cordes seules que les cordes associées aux nodules. La transformation cellulaire est due à une dysrégularisation de la voie de signalisation du TGFB (Transforming Grow Factor Beta), FGF (Fibroblast Grow Factor) et WNT (Wingless/Integrated) [5] entraînant entre autres une modification de la matrice extra-cellulaire avec un excès en collagène.
Il est admis que la MD est davantage présente en Europe du Nord avec une prévalence allant de 3,5% à 11% [6] ; elle constitue donc un enjeu de santé publique et économique majeur. Les facteurs de risque reconnus sont le sexe masculin, le diabète, les antécédents familiaux, les activités manuelles, une consommation éthylique, certaines molécules pharmacologiques.
La première technique chirurgicale de traitement fût proprement mini-invasive puisqu'elle était percutanée ou utilisait un abord limité pour sectionner la ou les cordes responsables de la rétraction. L'aponévrectomie chirurgicale (AC) visant quant à elle à retirer le tissu pathologique, voire l'aponévrose palmaire de façon extensive, fut introduite et devint dominante dans un second temps. Elle se réalise au bloc opératoire sous anesthésie loco-régionale le plus souvent.
Actuellement, on compte parmi les techniques mini-invasives de la MD, l'aponévrotomie per cutanée à l'aiguille (AA) et l'injection locale d'enzyme lytique de type collagénase (IC). L'objectif de l'étude est d'évaluer la place du traitement mini-invasif dans la MD et de comparer les résultats à une série personnelle de 10 patients consécutifs ayant eu le traitement chirurgical de référence AC à 10 ans de recul.

Matériel et méthodes

L'aponévrectomie à l'aiguille (AA) et l'injection de collagénase (IC) ont fait l'objet d'une revue de la littérature. Les critères d'inclusion des études étaient les suivants :
• méthodes : description exhaustive de la technique employée, mesures angulaires réalisées par un goniomètre digital ;
• résultats : définition de la récidive et des complications ;
• absence de conflits d'intérêt avec un laboratoire.
Dans le but d'avoir une référence comparative d'actualité, nous avons revu 10 patients d'une série monocentrique opéré par aponévrectomie à 10 ans de recul. Il pouvait s'agir d'un premier geste ou faire suite à une récidive.
Le critère de jugement principal était l'évaluation du taux de récidive à la fin du suivi que cela soit pour le techniques mini-invasives ou par aponévrectomie. La récidive a été défini selon Kan et al [7] à partir d'une méthode Delphi avec consensus d'expert. Elle est définie comme une augmentation de plus de 20° du déficit d'extension d'une articulation opérée d'un doigt à un an post-opératoire par rapport à 6 semaines post-opératoire. Les critères secondaires de cette étude étaient le taux de complications en per-opératoire et en post-opératoire ainsi que l'évaluation subjective du patient du résultat à la fin du suivi.
L'AA décrite en 1993 par Badois et Lermusiaux [8] est réalisée soit en cabinet soit au bloc opératoire (Figure1). Elle peut être indiquée pour les formes palmaires ou palmo-digitales de la maladie de Dupuytren. Foucher [9] a bien décrit l'intervention et reste en référence actuellement. Un billot peut être mis sous la main du patient permettant une meilleure extension du poignet et des doigts permettant un abord de la corde plus simple. Une aiguille Gauge 19 est introduite en regard de la corde avec le biseau orienté vers le haut. Un mouvement de va et vient est réalisé afin de fragiliser la corde puis un mouvement d'hyper-extension du doigt permet d'aboutir à une extension complète du doigt. L'absence d'abord chirurgical permet de s'affranchir de suture cutanée et un pansement simple et mis au niveau de l'introduction de l'aiguille.
En cas de forme palmo-digitale, un geste d'aponévrotomie multi-étagée peut être indiquée en commençant en digital afin d'éviter la disparition de la corde. Une attelle thermoformée peut être mise en post-opératoire la nuit dans la plupart des cas.
L'IC est basée sur une collagénase synthétisée par une bactérie, Clostridium histolyticum, utilisé auparavant pour la maladie de Lapeyronie [10]. Cette métalloprotéase contient un site de liaison au substrat acceptant la structure tridimensionnelle de collagènes de type 1 et 2, riches dans les cordes de la maladie de Dupuytren, permettant leur dégradation. Son utilisation a été évoquée à partir de test in vitro en 1996 [11], elle a été mise sur le marché à partir de 2011 aux Etats-Unis [12] et l'HAS a émis un avis défavorable au remboursement en raison d'incertitudes sur son intérêt clinique et sur sa tolérance [13].
L'IC est réalisé en cabinet et se fait en deux étapes. La première étape consiste à injecter le produit en regard de la corde après anesthésie générale sans manipulations. La seconde étape correspond à une manipulation en hyper-extension du doigt sous anesthésie locale permettant de lever cette corde fragilisée. Un pansement simple est mis et une attelle thermoformée portée la nuit peut être indiqué. En cas de d'efficacité non complète, une seconde injection peut être faite 4 à 6 semaines après la première.
L'aponévrectomie correspond à l'exérèse chirurgicale des tissus aponévrotiques pathologiques rétractées. Elle est réalisée au bloc opératoire sous anesthésie loco-régionale et l'abord du tissu pathologique se fait par des incisions selon Bruner

1634-0647 © 2022 Académie Nationale de Chirurgie.
Tous droits réservés. DOI : 10.26299/4n4j-5r81/emem.2022.1.002

permettant d'éviter des brides cicatricielles. Un abord en regard du pli palmaire distale de la main peut être fait dans les forme palmaire selon MacCash [14] ; l'incision sera laissée en cicatrisation dirigée. Des gestes associés peuvent être faits :
• arthrolyse de l'interphalangienne (IP) proximale ;
• arthrodèse raccourcissante de l'IP réalisé en position de fonction avec broches et un fil métallique de cerclage ;
• geste de recouvrement cutanée par lambeau ou greffe de peau.
De plus, ce type d'intervention n'est pas sans risque de lésion iatrogènes sur les pédicules collatéraux digitaux du fait de leurs promiscuité avec le tissu pathologique et un geste de réparation microchirurgicale n'est pas à exclure. Enfin, en cas de récidive avec une forme avancée de la maladie de Dupuytren ou en cas de demande du patient, un geste de régularisation du doigt pathologique peut être discuté au cas par cas. (Figure 2)

Résultats

Aponévrotomie à l'aiguille

Foucher a, dans une série prospective, analysé 100 patients opéré sur un ou plusieurs rayons de la main à 3,2 ans de recul. Le déficit d'extension MCP+IPP est passé de 52° à 14° en post-opératoire immédiat puis à 16° pour les patients ne présentant pas de récidive [9]. Le taux de récidive était de 58% et 19% ont nécessité une nouvelle intervention soit AA ou AC. 4 paresthésies transitoires et un névrome opéré ont été décrits.
Raimbeau [15] a analysé une série prospective analysé 82 rayons à un recul de 5 ans. Le taux de récidive à la fin du suivi a été de 81% dont 22% ont nécessité un nouveau geste soit AA ou AC. Une rupture de fléchisseur a été décrite. Sur le plan subjectif, 81% des patients étaient satisfaits de l'intervention et 67% ferait de nouveau la même technique si besoin (Figure 3).
Pess [16] rapporte dans une série rétrospective les résultats sur1013 doigt opéré soit 474 patients avec un recul de 3 ans. Le taux de récidive a été de 48%. En termes de complication, une neurapraxie transitoire a été retrouvé dans 1,2% et un névrome dans 0,1% qui n'a pas été opéré, aucune rupture de fléchisseur n'a été rapporté.

Injection de collagénase

L'essai historique sur l'IC revient à Badalamente en 2002 [17] à travers un essai thérapeutique multicentrique contrôlé versus placebo sur 80 patients avec un recul de 4 ans. Une ou plusieurs IC ont été réalisées en fonction du déficit d'extension de l'articulation. Les patients inclus présentaient une forme palmaire ou digitale. Le taux de récidive à la fin du suivi était de 32% et aucune complication majeure n'a été rapporté.
En 2009 Hurst [18] a réalisé aussi un essai multicentrique, randomisé en double aveugle versus placebo sur 308 patients avec un recul de 30 jours. Le critère d'efficacité défini par un flessum inférieur 5% par rapport à avant l'injection a été retrouvé à 76% pour la MCP et 40% pour l'IPP. Aucune réaction allergique n'a eu lieu, un cas d'algodystrophie et 2 ruptures tendineuses ont eu lieu.
En 2010, Gilpin [19] fit le même type d'étude sur 90 jours sur 66 patients avec le même critère d'efficacité retrouvant un succès de l'IC dans 78% des cas (MCP et IPP) comprise. Une rupture de poulie et 2 rupture tendineuse ont été décrites L'ensemble des études montraient une meilleure efficacité de l'IC par rapport au placebo (Figure 4).
Tay a réalisé une étude IC versus AC avec un recul de 2 ans en 2015 montrant une efficacité supérieure de AA pour l'IPP et des résultats similaires pour les MCP (IC : flessum résiduel MCP 38°, IPP 60° en pré-injection à respectivement 6,5° et 41° à 2 ans ; AA flessum résiduel MCP 45°, IPP 51° à respectivement 4° et 6,5° à 2 ans) [20].
Une méta-analyse réalisé par Cooper en 2020 [21] permet d'étudier le taux de complication de l'IC sur 1345 patients soit 1678 articulations. Seulement deux complications majeures ont été retrouvé avec 1 infection et 1 neurapraxie. En revanche des complications non sévères telle que l'hématome, l'œdème, les douleurs post-injections ont été présente dans 90,2%.

Aponévrectomie

Nous avons réalisé une revue des 10 patients personnels consécutifs à 10 ans de recul soit 12 rayons opérés. Il s'agissait d'un geste de reprise chirurgicale pour 2 patients. Le déficit d'extension MCP et IPP en préopératoire étaient respectivement de 30° (0°-75°) et 36,6 (0°-70°) ; MCP et IPP ont été respectivement en post-opératoire à un suivi de 3,6 mois en moyenne à 12,9° (0°-40°) et 18,8° (0°-60°) et à 10 ans de recul à 11,9° (0°-30°) 40,9° (0°-90°). Une récidive a été observée dans 75% et 62,5% ont été opéré à nouveau. Sur le plan subjectif, les patients sont satisfaits ou très satisfait à 75 % (Figure 5).

Discussion

Le taux de récidive non nul quel que soit la technique utilisée permet de confirmer le postulat qu'on ne guérit pas de la maladie de Dupuytren. Hueston affirmait que le taux de récurrence est davantage élevé dans les 4 ans suivant une intervention chirurgicale notamment chez les patients jeunes portant des nodules à la face dorsale des doigts [22]. Foucher ajoute même que la définition même de récidive est difficile à affirmer dans les techniques mini-invasives du fait de la persistance du tissu pathologique [9].
Les contre-indications sont les formes infiltrantes, les cordes multiples et inaccessible, les récidives chez les sujets jeunes et en cas de forme digitale avancée.
L'AA est une technique simple, efficace avec un taux faible de complication et un faible coût. Maravic affirmait une diminution de 50 à 90% du coût en cas de substitution de l'AC par l'AA [23]. Cependant, cette étude ne prend pas en compte les contre-indications mentionnées ci-dessus.
Des résultats contradictoires sur le coût de l'IC sont à mentionner. En effet Merle montre une incidence socio-économique plus faible de l'IC par rapport à l'AC avec un coût global de 1406,77 euros pour la collagénase en cabinet versus 5957,20 euros pour le geste d'aponévrectomie au bloc opératoire [24]. Une étude de coût réalisée par Yoon [25] en 2020 montre que l'AA et l'AC sont moins coûteux que l'IC dans les formes récidivantes de la maladie de Dupuytren.

1634-0647 © 2022 Académie Nationale de Chirurgie.
Tous droits réservés. DOI : 10.26299/4n4j-5r81/emem.2022.1.002

L'IC est une technique récente qui n'est pas sans risque. Les complications restent dans la majorité des cas minime comme les ecchymoses et hématome mais un risque de rupture tendineuse n'est pas à exclure. Spiers [26] rapporte même un cas d'atteinte d'une artère collatérale ulnaire digital confirmée par l'angiographie après IC. Un passage dans la circulation sanguine de la collagénase a été confirmé par Badalamente [17] montrant par ailleurs une élimination rénale. Aucune étude à notre connaissance n'a montré un risque accru de maladie de système résultant de l'utilisation répétée de collagénase. Il manque des études permettant d'étudier sur le plus terme l'efficacité de l'IC et d'évaluer les éventuelles complications. C'est d'ailleurs la raison de son non-remboursement par l'HAS.
Concernant les résultats de notre série personnelle avec un taux de récidive de 75%, nous n'avons trouvé qu'une série, Leclercq et Tubiana [27] avec un recul aussi important montrant un taux de récidive à 10 ans à 66%. Dias a étudié les complications à partir d'une méta-analyse représentant 6558 patients opérés par aponévrectomies, le risque de lésion d'un nerf collatéral est de 3,4%, d'une artère collatérale de 2,10% cela est d'autant plus risqué pour les formes digitales avec une corde spiralée et d'algodystrophie à 5,00% [28].

Conclusion

Bien que difficilement rigoureusement comparables à l'aponévrectomie, les techniques mini-invasives présentent un réel intérêt pour le traitement de la maladie de Dupytren. Comparées à l'aponévrectomie chirurgicale traditionnelle, l'aponévrotomie à l'aiguille bien que produisant un effet plus limité à la fois en efficacité et en durée, est appréciée des patients et souvent suffisante. La lyse chimique par injection de collagénase est prometteuse, mais la nouveauté de la méthode ne permet pas encore de juger de ses effets à terme et l'innocuité immunitaire dans la durée est mal connue.

Conflit d'intérêt

Conflits d'intérêt des auteurs : néant.

Références

1. Glicenstein J. Maladie de Dupuytren, histoire d'un éponyme. Chir Main 2012; 31: 107–112. doi:10.1016/j.main.2012.04.007
2. Belusa L, Selzer AM, Partecke BD. Description of Dupuytren disease by the Basel physician and anatomist Felix Plater in 1614. Handchir Mikrochir Plast Chir Organ Deutschsprachigen Arbeitsgemeinschaft Handchir Organ Deutschsprachigen Arbeitsgemeinschaft Mikrochir Peripher Nerven Gefasse Organ V 1995; 27: 272–275
3. Cooper AP. On dislocations of the fingers and toes. Treatise Dislocation Fract Jt 1822: 524–525
4. Verjee LS, Midwood K, Davidson D, et al. Myofibroblast Distribution in Dupuytren's Cords: Correlation With Digital Contracture. J Hand Surg 2009; 34: 1785–1794. doi:10.1016/j.jhsa.2009.08.005
5. Sayadi LR, Alhunayan D, Sarantopoulos N, et al. The Molecular Pathogenesis of Dupuytren Disease: Review of the Literature and Suggested New Approaches to Treatment. Ann Plast Surg 2019; 83: 594–600. doi:10.1097/SAP.0000000000001918
6. Hindocha S, McGrouther DA, Bayat A. Epidemiological evaluation of Dupuytren's disease incidence and prevalence rates in relation to etiology. Hand (NY) 2009; 4: 256–269. doi:10.1007/s11552-008-9160-9
7. Kan HJ, Verrijp FW, Hovius SER, et al. Recurrence of Dupuytren's contracture: A consensus-based definition. PLOS ONE 2017; 12: e0164849. doi:10.1371/journal.pone.0164849
8. Badois FJ, Lermusiaux JL, Massé C, et al. Non-surgical treatment of Dupuytren disease using needle fasciotomy. Rev Rhum Ed Francaise 1993; 60: 808–813
9. Foucher G, Medina J, Navarro R. [Percutaneous needle aponeurotomy. Complications and results]. Chir Main 2001; 20: 206–211. doi:10.1016/s1297-3203(01)00035-x
10. Hamilton RG, Mintz GR, Gelbard MK. Humoral immune responses in Peyronie's disease patients receiving clostridial collagenase therapy. J Urol 1986; 135: 641–647. doi:10.1016/s0022-5347(17)45768-5
11. Starkweather KD, Lattuga S, Hurst LC, et al. Collagenase in the treatment of Dupuytren's disease: An in vitro study. J Hand Surg 1996; 21: 490–495. doi:10.1016/S0363-5023(96)80368-6
12. Desai SS, Hentz VR. The treatment of Dupuytren disease. J Hand Surg 2011; 36: 936–942. doi:10.1016/j.jhsa.2011.03.002
13. HAS. XIAPEX (collagénase), traitement médical de la maladie de Dupuytren. Rhumatologie. Nouveau médicament. 2012
14. McCash CR. The open palm technique in dupuytren's contracture. Br J Plast Surg 1964; 17: 271–280. doi:10.1016/S0007-1226(64)80043-6
15. Raimbeau G, Le Bourg M, Fouque P, et al. Aponévrotomie à l'aiguille : technique utile ou dangereuse dans le traitement de la maladie de Dupuytren ? E-Mem Acad Natl Chir 2013 (1): 46–50. doi:10.14607/emem.2013.1.046
16. Pess GM, Pess RM, Pess RA. Results of needle aponeurotomy for Dupuytren contracture in over 1,000 fingers. J Hand Surg 2012; 37: 651–656. doi:10.1016/j.jhsa.2012.01.029
17. Badalamente MA, Hurst LC, Hentz VR. Collagen as a clinical target: nonoperative treatment of Dupuytren's disease. J Hand Surg 2002; 27: 788–798. doi:10.1053/jhsu.2002.35299
18. Hurst LC, Badalamente MA, Hentz VR, et al. Injectable collagenase clostridium histolyticum for Dupuytren's contracture. N Engl J Med 2009; 361: 968–979. doi:10.1056/NEJMoa0810866
19. Gilpin D, Coleman S, Hall S, et al. Injectable collagenase Clostridium histolyticum: a new nonsurgical treatment for Dupuytren's disease. J Hand Surg 2010; 35: 2027-2038.e1. doi:10.1016/j.jhsa.2010.08.007
20. Tay TKW, Tien H, Lim EYL. Comparison between Collagenase Injection and Partial Fasciectomy in the Treatment of Dupuytren's Contracture. Hand Surg Int J Devoted Hand Up Limb Surg Relat Res J Asia-Pac Fed Soc Surg Hand 2015; 20: 386–390. doi:10.1142/S0218810415500288
21. Cooper TB, Poonit K, Yao C, et al. The efficacies and limitations of fasciectomy and collagenase clostridium histolyticum in Dupuytren's contracture management: A meta-analysis. J Orthop Surg Hong Kong 2020; 28: 2309499020921747. doi:10.1177/2309499020921747
22. Hueston JT. Recurrent Dupuytren's contracture. Plast Reconstr Surg 1963; 31: 66–69. doi:10.1097/00006534-196301000-00008
23. Maravic M, Beaudreuil J. Substitution théorique d'une aponévrotomie percutanée à l'aiguille à une aponévrectomie dans la maladie de Dupuytren localisée à un rayon : quel impact sur les coûts en résulterait ? Rev Rhum 2017; 84: 57–60. doi:10.1016/j.rhum.2016.11.005
24. Merle M, Israel D. Traitement non chirurgical par collagénase de la maladie de Dupuytren. Premiers résultats et incidences socio-économiques. E-Mem Acad Natl Chir 2013 (1): 51–59. doi:10.14607/emem.2013.1.051
25. Yoon AP, Kane RL, Hutton DW, et al. Cost-effectiveness of Recurrent Dupuytren Contracture Treatment. JAMA Netw Open 2020; 3: e2019861. doi:10.1001/jamanetworkopen.2020.19861

1634-0647 © 2022 Académie Nationale de Chirurgie.
Tous droits réservés. DOI : 10.26299/4n4j-5r81/emem.2022.1.002

26. Spiers JD, Ullah A, Dias JJ. Vascular complication after collagenase injection and manipulation for Dupuytren's contracture. J Hand Surg Eur Vol 2014; 39: 554–556. doi:10.1177/1753193413517075
27. Leclercq C. Maladie de Dupuytren. In: Conférences d'enseignement 2011. Elsevier; 2011: 91–108. doi:10.1016/B978-2-294-71534-1.00005-0
28. Dias JJ, Aziz S. Fasciectomy for Dupuytren Contracture. Hand Clin 2018; 34: 351–366. doi:10.1016/j.hcl.2018.04.002

Figure 1 : Aponévrotomie à l'aiguille. Technique.

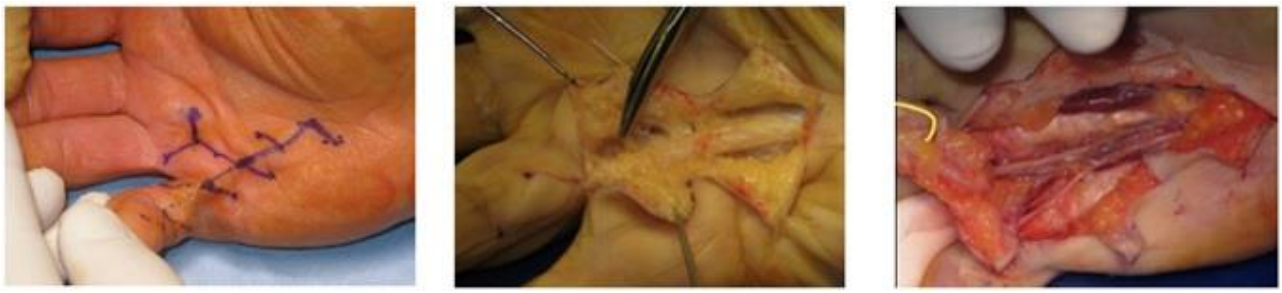

Figure 2 : Aponévrectomie chirugicale.

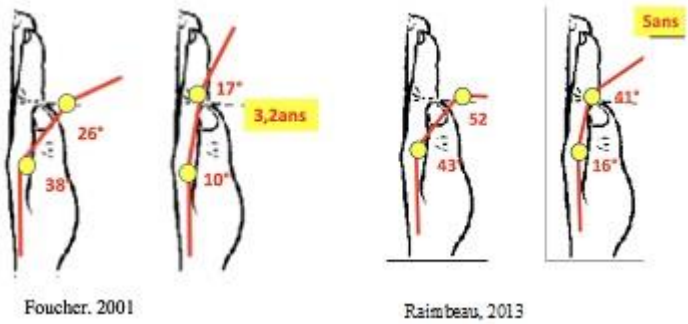

Figure 3 : Principaux résultats de l'aponévrotomie à l'aiguille.

1634-0647 © 2022 Académie Nationale de Chirurgie.
Tous droits réservés. DOI : 10.26299/4n4j-5r81/emem.2022.1.002

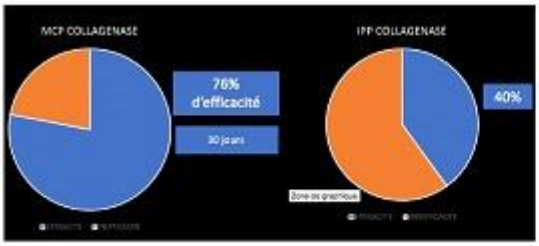

Hurst, 2009

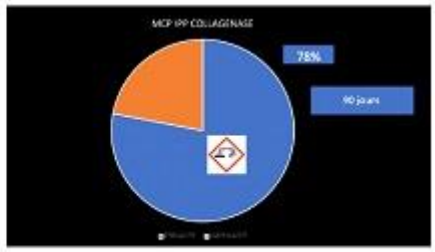

Gilpin, 2010

Figure 4 : Principaux résultats de l'injection de collagénase.

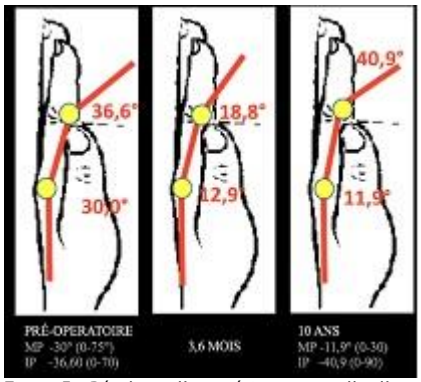

Figure 5 : Résultats d'une série personnelle d'aponévrectomie à 10 ans de recul.

1634-0647 © 2022 Académie Nationale de Chirurgie.
Tous droits réservés. DOI : 10.26299/4n4j-5r81/emem.2022.1.002