E-Mem Acad Natle Chir. 2017;16(4):018.

Le traitement combiné des calculs rénaux par double abord (DA)

Endoscopic Combined Intra Renal Surgery for Kidney Stones (ECIRS)

V Estrade [1], A Hoznek [2], P Méria [3]

1. Service d'urologie, CHU Bordeaux, place Amélie Rabat-Léon, 33000 Bordeaux, France : vincent.estrade@gmail.com
2. Service d'Urologie CHU Henri Mondor, 94010 Créteil, France : andras.hoznek@aphp.fr
3. Service Urologie, CHU Saint Louis, 1 avenue Claude-Vellefaux, 75010 Paris, France : paul.meria@aphp.fr

Résumé

Introduction : La place de la chirurgie percutanée en France pour le traitement des calculs rénaux est très minoritaire par rapport à celle de l'urétérorénoscopie flexible. Le traitement combiné des calculs rénaux par ces deux techniques est une solution qui permet de concilier les deux abords antégrade et rétrograde afin d'optimiser le traitement des gros calculs, calculs complexes et coralliformes.
Technique chirurgicale : L'installation en position de Galdakao permet un accès simple et codifié des cavités pyélocalicielles. Le contrôle endoscopique de la ponction, le contrôle de la dilatation, la relocalisation des calculs, l'accès à toutes les tiges caliciel les et la recherche per opératoire de fragments résiduels rendent le traitement combiné par double abord une technique fiable et efficace qui permet d'améliorer les résultats sans fragments par rapport à la chirurgie percutanée seule (93,1 % vs 74,5 %). Le double abord diminue aussi les risques de complications des organes de voisinage en permettant un seul trajet de ponction pour le traitement des calculs complexes.
Conclusion : Le traitement combiné des calculs rénaux par double abord est une technique efficace bien codifiée pratiquée et enseignée en France par quelques centres experts ayant une activité régulière de chirurgie percutanée.

Mots clés

- Urétéroscopie flexible
- Chirurgie percutanée
- Lithotritie

Abstract

Introduction: The place of percutaneous surgery in France for the treatment of kidney stones is very minor compared to flexible ureterorenoscopy. The combined treatment of kidney stones by these two techniques is a solution that reconciles the two approaches antegrade and retrograde to optimize the treatment of large stones, complex and staghorn stones.
Surgical technique: The installation in Galdakao position allows a simple and codified access of the kidney cavities. The endoscopic control of the puncture, the control of the dilation, the relocation of the stones and the intraoperative search of residual fragments make the combined treatment by double approach a reliable and effective technique which makes it possible to improve fragment-free results compared to percutaneous surgery alone (93.1% vs. 74.5%). The double approach also reduces the risk of complications of neighboring organs by allowing a single puncture path for the treatment of complex stones.
Conclusion: The dual treatment of kidney stones is a well-coded and effective technique practiced and taught in France by some expert centers with regular percutaneous surgery.

Keywords

- Flexible ureteroscopy
- Percutaneous nephrolithotomy
- Lithotripsy

Correspondance

Vincent Estrade
Service d'urologie - CHU de Bordeaux - Place Amélie Rabat-Léon 33000 Bordeaux.
E-mail : vincent.estrade@gmail.com

La place de la chirurgie percutanée pour le traitement des calculs rénaux était environ d'un millier d'interventions en 2017 en France contre presque 30 000 urétérorénoscopies et 20 000 lithotrities (Fig 1) (1). Cette répartition nationale correspond à l'évolution depuis 30 ans des traitements urologiques des calculs urinaires déjà constatée par l'équipe de Traxer en 2015 (2). La chirurgie percutanée est donc une technique chirurgicale très minoritaire en France.
Pourtant les recommandations des comités français et européen de la lithiase urinaire placent bien la chirurgie percutanée comme traitement de référence des gros calculs, calcul complexes et coralliformes rénaux (3,4).
Le traitement combiné par Double Abord (DA) des calculs rénaux par voie percutanée associé à la voie rétrograde par urétéroscopie est une alternative permettant de concilier ces 2 méthodes. Le premier traitement combiné a été publié en 1988 par Lehman et Bagley (5).
Cette technique initialement décrite en décubitus ventral « *Prone Position* » (5) est devenue possible en décubitus dorsal modifié depuis les travaux de Valdivia-Uria « *Supine Position* » dès 1987 (6,7) puis ceux de Ibarzulea « *Galdakao Position* » en 2007(8).
Nous avons fait le choix de cette installation et d'utiliser la méthode de Mini-percutanée (16 à 18 Fr) avec fragmentation LASER pour le traitement combiné des gros calculs rénaux, des calculs complexes et/ou coralliformes (Fig 2) (9–11)

1634-0647 © 2017 Académie Nationale de Chirurgie.
Tous droits réservés. DOI : 10.26299/6p0s-fa38/emem.2017.4.018

Le traitement combiné des calculs rénaux est désormais enseigné dans plusieurs CHU en France, par des urologues experts du Comité Français de la Lithiase Urinaire (CLAFU).

La technique chirurgicale : le double abord (DA) encore appelé (ECIRS) (12)

L'installation du patient dans la position de Galdakao (*position « supine » modifiée*) (8) (Fig 3,4) permet le plus simplement de proposer un double abord antégrade (NLPC néphro lithotomie per cutanée) et rétrograde (URSS) pour le traitement combiné des calculs rénaux et « *se donner rendez-vous* » dans les cavités rénales comme le souligne Gaspar Ibarluzea (12,13).
Cette position permet à la fois la réalisation d'une urétérorénoscopie souple (URSS) en position anatomique (14) habituelle pour l'urologue en charge de l'abord rétrograde d'une part (14) et présente la fosse lombaire et ses repères anatomiques de sécurité pour l'urologue en charge de la chirurgie percutanée (13). Les repères anatomiques indispensables sont ceux de la chirurgie percutanée classique : La crête iliaque, la douzième côte, la ligne axillaire postérieure de réflexion du colon (Fig 5).
Un ballon gonflable est placé sous la loge rénale comme décrit en 1987 par Valdivia-Uria (6).
La ponction de la tige calicielle inférieure est réalisée par repérage échographique des cavités rénales distendues et ainsi rendues visibles par le flux d'irrigation de l'endoscope (vidéo 1) ou par repérage radioscopique.
Dans le cas de la ponction sous contrôle scopique l'amplificateur de brillance doit être incliné de 10 à 20° dans le sens horaire pour dégager des montants métalliques de la table opératoire du champ de projection des Rx et idéalement basculé de 30° vers la tête du patient pour viser dans l'axe de la tige calicielle inférieure (9,13,15) (Fig 6-9).
Le premier intérêt du traitement combiné est le contrôle endoscopique de l'arrivée de l'aiguille de ponction percutanée dans la tige calicielle inférieure (vidéos 2 et 3), de récupérer le guide et le descendre dans l'uretère (vidéo 4), ce qui facilite ensuite la dilatation du trajet pariéto-rénal qui se fait toujours sous contrôle visuel direct avec l'urétérorénoscope (vidéo 5).
Le second intérêt majeur du traitement combiné est de pouvoir relocaliser avec l'urétérorénosocope des calculs en face de la gaine du néphroscope pour les évacuer entiers ou proposer leur pulvérisation (vidéo 6) (16).
La possibilité d'explorer toutes les tiges calicielles et de traiter les calculs qui s'y trouvent avec l'urétérorénsocope flexible permet d'éviter la réalisation de plusieurs trajets et ponctions percutanées. (Fig 10,11) (13,17). Hamamoto rapporte un taux de complication de 30,5 % en chirurgie percutanée standard vs 10 % en mini-ECIRS (18).
En fin d'intervention la vérification simultanée des cavités avec les deux endoscopes permet de rechercher des fragments de calculs afin d'optimiser le résultat sans fragment (17). Hamamoto rapporte un taux de sans fragments de 86,7 % en double abord mini-ECIRS vs 61 % en chirurgie percutanée standard et Scoffone 87,4 % (18,19).

Discussion

Tous les urologues français pratiquent l'URSS pour le traitement des calculs rénaux et certainement à plusieurs reprises, de façon séquentielle pour le traitement de gros calculs (1,20). La pratique de la chirurgie percutanée reste en France très minoritaire malgré les recommandations pour le traitement des gros calculs.
Plusieurs raisons évidentes conduisent les urologues à choisir davantage l'urétérorénoscopie : facilité d'accès aux cavités rénales par voie anatomique rétrograde, absence de risque de complications des organes de voisinage par cette voie d'abord (colon, foie, rate, plèvre, poumons, gros vaisseaux), faible morbidité, apprentissage simple de la technique opératoire (13,21,22).
La pratique experte de la chirurgie percutanée nécessite en effet la réalisation d'une centaine d'interventions (22).
Le double abord est cependant une technique bien codifiée, fiable, qui permet d'éviter plusieurs trajets percutanés dans le cas des calculs complexes ou coralliformes, ce qui diminue le risque de complications de lésions des organes de voisinage. Elle améliore aussi le résultat sans fragments par rapport à la NLPC seule (93,1 % vs 74,5 %), permet de diminuer la durée d'hospitalisation dans certains cas. Cette technique opératoire n'entraine pas davantage de complications que la NLPC seule (12,17,18,23,24).
Le traitement combiné des calculs rénaux en France est réservé aujourd'hui à certains centres experts dont l'activité de chirurgie percutanée est suffisante pour permettre une pratique régulière. Ces centres experts ont vocation à former des jeunes urologues souvent déjà acquis à l'abord rétrograde des cavités rénales par URSS.
L'apport du contrôle endoscopique rétrograde de la ponction des cavités par voie percutanée est une étape fondamentale qui doit motiver les urologues à se former à cette technique chirurgicale.
Aussi la voie d'abord rétrograde combinée à l'abord percutané est aussi l'opportunité de débuter la démarche diagnostique en lithiase par la maîtrise de la reconnaissance endoscopique des calculs (25,26) et des papilles rénales (27).

Conclusion

Le traitement combiné des calculs rénaux par double abord est une technique fiable et codifiée qui présente des avantages certains pour le traitement des gros calculs, calculs complexes et coralliformes rénaux. Point essentiel, elle permet dans un premier temps de sécuriser la ponction des cavités rénales grâce au contrôle endoscopique.
Plusieurs centres experts français (CLAFU) pratiquent cette technique chirurgicale : (Tenon O Traxer, Saint Louis P Méria, La Pitié Salpétrière P Conort, Créteil A Hoznek, Marseille E Lechevalier, Strasbourg C Saussine, Lyon N Abid, Rennes K Bensalah, Bordeaux V Estrade…).
Avec Hoznek et le CLAFU une réflexion est en cours pour l'enseignement du traitement combiné aux jeunes urologues en formation.

Déclaration d'intérêts

Les auteurs déclarent n'avoir aucun conflit d'intérêt pour la rédaction de cet article.

1634-0647 © 2017 Académie Nationale de Chirurgie.
Tous droits réservés. DOI : 10.26299/6p0s-fa38/emem.2017.4.018

Références

1. http://www.scansante.fr/applications/statistiques-activite-MCO-par-diagnostique-et-actes?secteur=MCO
2. Doizi S, Raynal G, Traxer O. Évolution du traitement chirurgical de la lithiase urinaire sur 30 ans dans un centre hospitalo-universitaire. Prog Urol. 2015;25:543-8.
3. Carpentier X, Meria P, Bensalah K et al. Mise au point sur la prise en charge des calculs du rein en 2013. Comité Lithiase de l'Association française d'urologie. Prog Urol. 2014;24:319-26.
4. Türk C, Petřík A, Sarica K, Seitz C, Skolarikos A, Straub M et al. EAU guidelines on interventional treatment for urolithiasis. Eur Urol 2016;69:475-82.
5. Lehman T, Bagley DH. Reverse lithotomy: modified prone position for simultaneous nephroscopic and ureteroscopic procedures in women. Urology.1988;32:529-31.
6. Valdivia Uría JG, Lachares Santamaría E, Villarroya Rodríguez S, Taberner Llop J, Abril Baquero G, Aranda Lassa JM. Percutaneous nephrolithectomy: simplified technic (preliminary report). Arch Esp Urol.1987;40:177-80.
7. Valdivia Uría JG, Valle Gerhold J, López López JA, Villarroya Rodriguez S, Ambroj Navarro C, Ramirez Fabián M et al. Technique and complications of percutaneous nephroscopy: experience with 557 patients in the supine position. J Urol.1998;160:1975-8.
8. Ibarluzea G, Scoffone CM, Cracco CM, Poggio M, Porpiglia F, Terrone C et al. Supine Valdivia and modified lithotomy position for simultaneous anterograde and retrograde endourological access. BJU Int. 2007;100:233-6.
9. Hoznek A, Rode J, Ouzaid I, Faraj B, Kimuli M, de la Taille A et al. Modified supine percutaneous nephrolithotomy for large kidney and ureteral stones: technique and results. Eur Urol. 2012;61:164-70.
10. Traxer O, Lechevallier E, Saussine C. Urétéroscopie souple-laser Holmium-YAG : le matériel. Prog Urol. 2008;18:917-28.
11. http://www.urofrance.org/fileadmin/medias/congres-francais-urologie/2017/conferences/Seance%20Pleniere%208/A.%20Hoznek_Etat%20de%20l%20Art%2025.mp4
12. Cracco CM, Scoffone CM. ECIRS (Endoscopic Combined Intrarenal Surgery) in the Galdakao-modified supine Valdivia position: a new life for percutaneous surgery? World J Urol. 2011;29:821-7.
13. Scoffone CM, Hoznek A, Cracco CM, éditeurs. Supine Percutaneous Nephrolithotomy and ECIRS: The New Way of Interpreting PNL Paris: Springer-Verlag; 2014. http://www.springer.com/gp/book/9782817803593
14. Traxer O, Lechevallier E, Saussine C. Urétéroscopie souple-laser Holmium-YAG : la technique. Prog Urol. 2008;18:929-37.
15. Hoznek A, Rode J. Ponction du rein sous amplificateur de brillance lors d'une néphrolithotomie percutanée en décubitus dorsal. Prog En Urol - FMC. 1 juin 2011;21.
16. Undre S, Olsen S, Mustafa N, Patel A. « Pass the Ball! » Simultaneous Flexible Nephroscopy and Retrograde Intrarenal Surgery for Large Residual Upper-Pole Staghorn Stone. J Endourol. 2004;18:844-7.
17. Cracco CM, Knoll T, Liatsikos EN, Osther PJ, Smith AD et al. Rigid-only versus combined rigid and flexible percutaneous nephrolithotomy: a systematic review. Minerva Urol E Nefrol Ital J Urol Nephrol. 2017;69:330-41.
18. Hamamoto S, Yasui T, Okada A, Taguchi K, Kawai N, Ando R et al. Endoscopic combined intrarenal surgery for large calculi: simultaneous use of flexible ureteroscopy and mini-percutaneous nephrolithotomy overcomes the disadvantageous of percutaneous nephrolithotomy monotherapy. J Endourol. 2014;28:28-33.
19. Scoffone CM, Cracco CM, Cossu M, Grande S, Poggio M, Scarpa RM. Endoscopic combined intrarenal surgery in Galdakao-modified supine Valdivia position: a new standard for percutaneous nephrolithotomy? Eur Urol. 2008;54:1393-403.
20. Aboumarzouk OM, Monga M, Kata SG, Traxer O, Somani BK. Flexible ureteroscopy and laser lithotripsy for stones >2 cm: a systematic review and meta-analysis. J Endourol Endourol Soc. 2012;26:1257-63.
21. De la Rosette J, Denstedt J, Geavlete P, Keeley F, Matsuda T, Pearle M, et al. The clinical research office of the endourological society ureteroscopy global study: indications, complications and outcomes in 11,885 patients. J Endourol Endourol Soc. 2014;28:131-9.
22. De la Rosette J, Denstedt J, Geavlete P, Keeley F, Matsuda T, Pearle M, et al. The clinical research office of the endourological society ureteroscopy global study: indications, complications, and outcomes in 11,885 patients. J Endourol Endourol Soc. 2014;28:131-9.
23. Gücük A, Kemahlı E, Üyetürk U, Tuygun C, Yıldız M, Metin A. Routine flexible nephroscopy for percutaneous nephrolithotomy for renal stones with low density: a prospective, randomized study. J Urol. 2013;190:144-8.
24. Zhong W, Zhao Z, Wang L, Swami S, Zeng G. Percutaneous-based management of Staghorn calculi in solitary kidney: combined mini percutaneous nephrolithotomy versus retrograde intrarenal surgery. Urol Int. 2015;94:70-3.
25. Estrade V, Daudon M, Traxer O, Meria P et al. Pourquoi l'urologue doit savoir reconnaître un calcul et comment faire ? Les bases de la reconnaissance endoscopique. http://dx.doi.org/10.1016/j.fpurol. 2017.03.002
26. Cloutier J, Villa L, Traxer O, Daudon M. Kidney stone analysis: « Give me your stone, I will tell you who you are! » World J Urol. 2015;33:157-69.
27. Almeras C, Daudon M, Ploussard G et al. Endoscopic des-cription of renal papillary abnormalities in stone disease by flexible ureteroscopy: a proposed classification of severity and type. World J Urol. 2016;34:1575–82.

Légende des figures

Figure 1 : Evolution des traitements des calculs rénaux en France 2012 à 2017.
Figure 2 : Photographies per opératoire Double Abord (DA) à 2 chirurgiens.
Figure 3 : Installation en position de Galdakao selon Hoznek.
Figure 4 : Installation en position de Galdakao, photographie per opératoire (1).
Figure 5 : Position de Galadakao : repères anatomiques (crête iliaque/12eme côte/ ligne axillaire postérieure) avant ponction.
Figure 6 à 9 : Rotation de l'amplificateur de brillance de 30° pour une ponction parfaite selon Hoznek.

- Figure 6 : Inclinaison 30° de l'amplificateur de brillance.
- Figure 7 : L'aiguille et le clamp se déplacent dans le sens contraire.
- Figure 8 : Ponction au-dessous du calice avant rectification.
- Figure 9 : Ponction du calice dans l'axe de l'infundibulum après rectification.

Figure 10 : Exploration simultanée calice moyen.
Figure 11 : Exploration simultanée calice supérieur.

Légende des vidéos

Vidéo 1 : Ponction tige calicielle inférieure sous contrôle échographique et endoscopique.
Vidéo 2 : Repérage endoscopique aiguille de ponction (1).
Vidéo 3 : Repérage endoscopique aiguille de ponction (2).
Vidéo 4 : Récupération du guide.
Vidéo 5 : Contrôle endoscopique dilatation pariéto-rénale.
Vidéo 6 : Relocalisation calcul en face néphroscope *(pass the ball)*.

1634-0647 © 2017 Académie Nationale de Chirurgie.
Tous droits réservés. DOI : 10.26299/6p0s-fa38/emem.2017.4.018

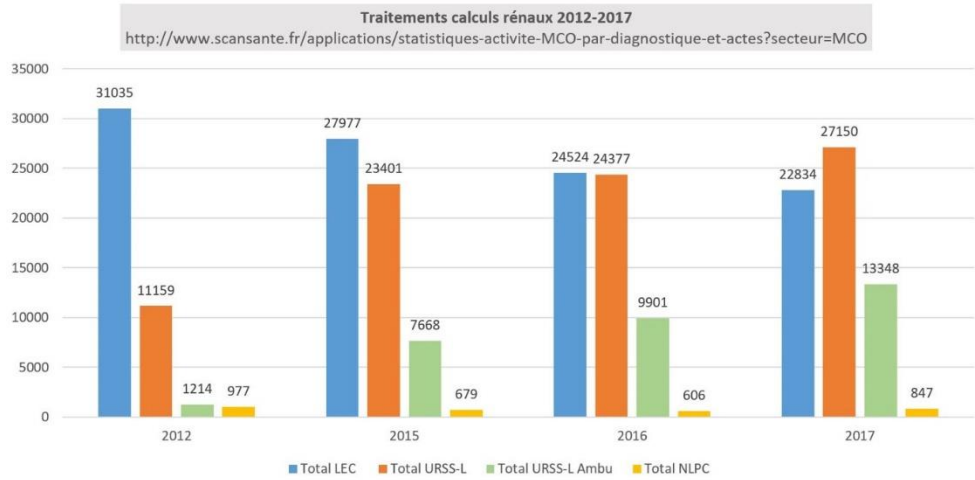

Figure 2 : Evolution des traitements des calculs rénaux en France 2012 à 2017.

Figure 2 : Photographies per opératoire Double Abord (DA) à 2 chirurgiens.

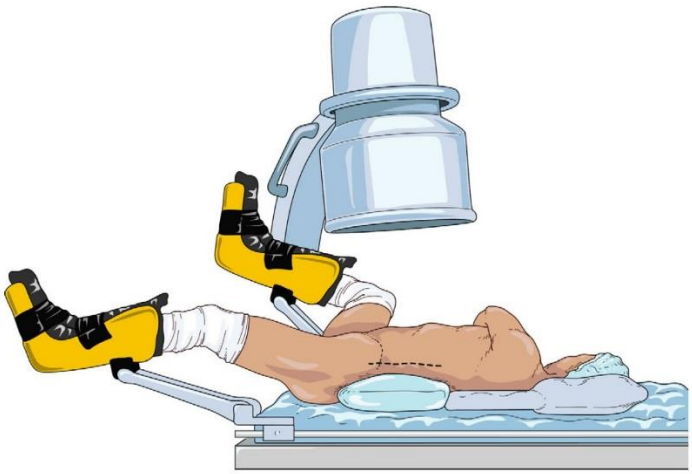

Figure 3 : Installation en position de Galdakao selon Hoznek.

1634-0647 © 2017 Académie Nationale de Chirurgie.
Tous droits réservés. DOI : 10.26299/6p0s-fa38/emem.2017.4.018

Figure 4 : Installation en position de Galdakao, photographie per opératoire (1).

Figure 5 : Position de Galadakao : repères anatomiques (crête iliaque/12eme côte/ ligne axillaire postérieure) avant ponction.

Figure 6 à 9 : Rotation de l'amplificateur de brillance de 30° pour une ponction parfaite selon Hoznek.

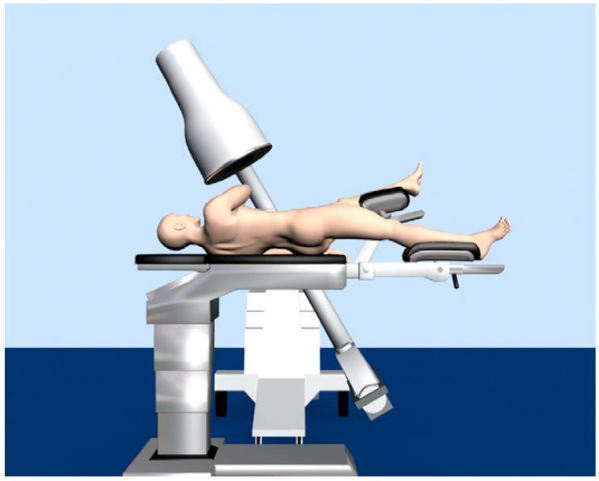

Figure 6 : Inclinaison 30° de l'amplificateur de brillance.

1634-0647 © 2017 Académie Nationale de Chirurgie.
Tous droits réservés. DOI : 10.26299/6p0s-fa38/emem.2017.4.018



Figure 7 : L'aiguille et le clamp se déplacent dans le sens contraire.

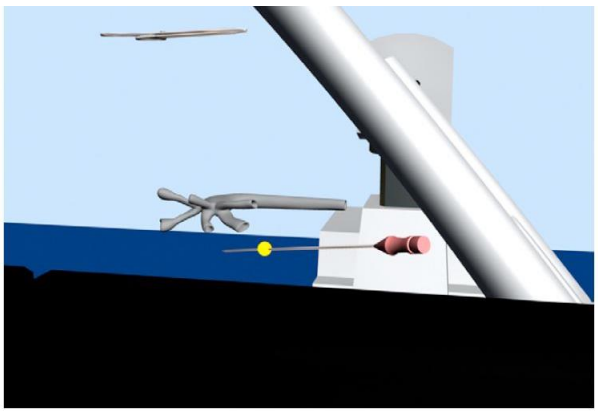

Figure 8 : Ponction au-dessous du calice avant rectification.

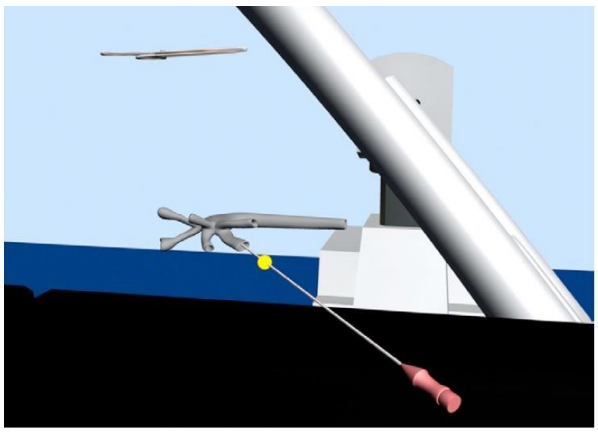

Figure 9 : Ponction du calice dans l'axe de l'infundibulum après rectification.

1634-0647 © 2017 Académie Nationale de Chirurgie.
Tous droits réservés. DOI : 10.26299/6p0s-fa38/emem.2017.4.018

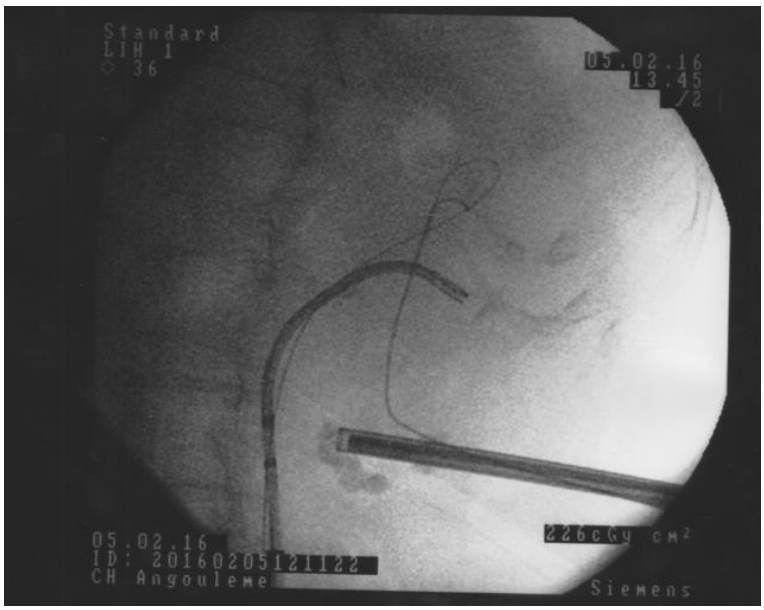

Figure 10 : Exploration simultanée calice moyen.

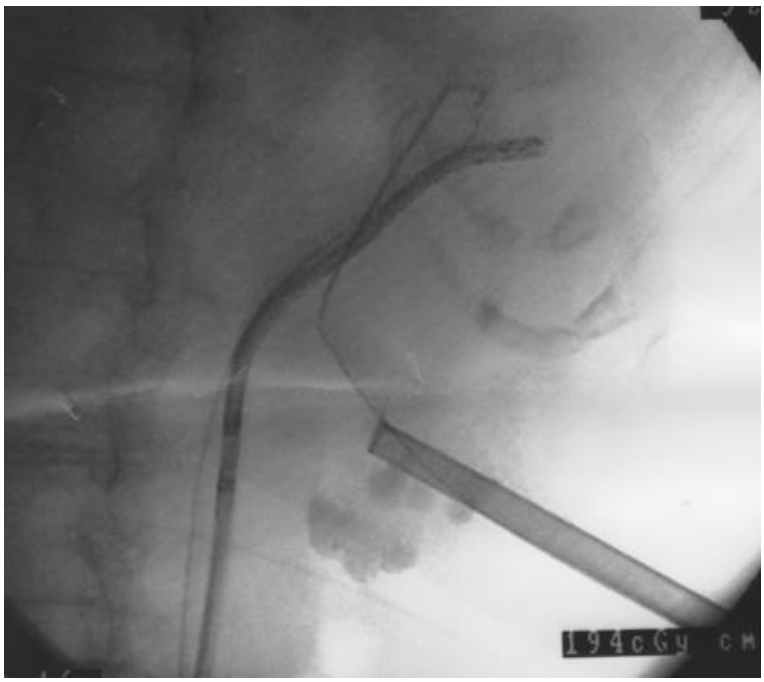

Figure 11 : Exploration simultanée calice supérieur.

1634-0647 © 2017 Académie Nationale de Chirurgie.
Tous droits réservés. DOI : 10.26299/6p0s-fa38/emem.2017.4.018