E-Mem Acad Natle Chir. 2019;18(1):001.

Fabriquer son endoprothèse : l'imagination du chirurgien au service du malade

How to Modify a Stent Graft: The Imagination of the Surgeon at the Service of the Patient

Frédéric Cochennec

Hôpital Henri Mondor - CHU Créteil - Service de chirurgie vasculaire - 51, av du Maréchal de Lattre de Tassigny 94000 Créteil.

Résumé

Dans cet article, nous décrirons une technique de fenestration à façon par le chirurgien d'endoprothèses thoraciques standards pour traiter dans l'urgence des anévrismes aortiques complexes. En présence d'un patient à haut risque pour une chirurgie ouverte, cette technique représente une alternative mini-invasive intéressante. Les techniques actuellement disponibles pour le traitement des anévrismes aortiques complexes dans un cadre urgent ou semi-urgent seront également décrites.

Mots clés

- Anévrisme para-rénal
- Anévrisme aortique thoraco-abdominal
- Endoprothèse aortique fenêtrée
- Endoprothèse modifiée par le chirurgien

Abstract

In this paper we describe a technique for customizing fenestrated endovascular repairs which allow the surgeon to deal with complex aortic aneurysmes in an emergency context. In case of a patient for whom open surgery would be at high risk, this technique is an interesting minimally invasive alternative. We also describe the presently available techniques for treating complex aortic aneuvrysmes in an emergency or semi-emergency context.

Keywords

- Pararenal aortic aneurysm
- Thoracoabdominal aortic aneurysm
- Fenestrated endovascular aortic repair
- Physician-modified stentgraft

Correspondance

Pr Frédéric Cochennec
Hôpital Henri Mondor - CHU Créteil - Service de chirurgie vasculaire - 51, avenue du Maréchal de Lattre de Tassigny 94000 Créteil.
E-mail : frederic.cochennec@aphp.fr

L'objectif de ce manuscrit est de décrire une technique de traitement endovasculaire mini-invasive des anévrismes aortiques complexes, dans un cadre urgent ou semi-urgent, chez des patients à haut risque chirurgical.

Définitions

Les anévrismes complexes de l'aorte abdominale (ACA) regroupent les anévrismes juxta-rénaux et les anévrismes supra-rénaux (Fig 1). Les anévrismes juxta-rénaux (AJR) sont des anévrismes s'étendant au ras des artères rénales, sans les inclure. Leur traitement par chirurgie ouverte nécessite un clampage supra-rénal mais la suture proximale est sous-rénale, sans nécessiter de reconstruction vasculaire des artères rénales. Les anévrismes supra-rénaux (ASR) incluent dans le processus anévrismal les artères rénales et imposent une réparation séparée d'au moins une des artères rénales. Les anévrismes thoracoabdominaux (ATA) résultent d'une dilatation étendue des segments abdominaux et thoraciques de l'aorte (Fig 1).

Traitements électifs actuels des anévrismes complexes de l'aorte abdominale et des anévrismes thoraco-abdominaux

Les indications actuelles de traitement chirurgical des ACA et ATA sont un diamètre supérieur à 55 mm, une croissance anévrismale de plus d'un centimètre par an, des symptômes douloureux ou emboligènes.
Le traitement historique est la chirurgie ouverte mais au cours des quinze dernières années, les techniques endovasculaires mini-invasives se sont rapidement développées.

1634-0647 © 2018 Académie Nationale de Chirurgie.
Tous droits réservés. DOI : 10.26299/66yr-4a60/emem.2019.1.001

Traitement chirurgical conventionnel

La chirurgie ouverte des ACA et ATA consiste à réaliser une mise à plat-greffe prothétique. Après clampage aortique, l'anévrisme est ouvert et les artères collatérales (artères lombaires et intercostales) ligaturées. La complexité du traitement par chirurgie ouverte dépend pour l'essentiel de l'extension proximale de l'anévrisme, puisqu'elle conditionne la position du clamp aortique proximal, la nécessité d'avoir recours à des techniques de reconstruction des artères rénales, digestives et intercostales ainsi qu'à une assistance circulatoire.
En cas d'anévrisme juxta-rénal, une suture termino-terminale de la prothèse vasculaire sur une collerette d'aorte située au ras des ostia des artères rénales est possible. La durée nécessaire de clampage des artères rénales excède rarement 30 minutes, si bien qu'au prix d'une incidence accrue d'insuffisances rénales (5 à 20%) le plus souvent transitoires, la mortalité hospitalière est dans la majorité des séries assez similaire à celle de la chirurgie ouverte des anévrismes sous-rénaux, variant de 0 à 10% (1).
En cas d'anévrisme supra-rénal, la mise à plat de l'anévrisme nécessite une reconstruction chirurgicale d'au moins une artère rénale. La chirurgie ouverte des anévrismes supra-rénaux présente l'avantage de fournir une excellente durabilité à long terme, mais au prix d'une mortalité hospitalière comprise entre 3 et 12% et d'un taux non négligeable d'insuffisances rénales postopératoires (15 à 60%), parfois définitives (2).
La chirurgie ouverte des ATA reste l'une des interventions les plus complexes que les chirurgiens vasculaires sont amenés à réaliser. Elle nécessite un abord extensif de l'aorte thoraco-abdominale par thoraco-phréno-lombotomie ou thoraco-phréno-laparotomie (Fig 2) et des techniques d'assistance circulatoire. Elle est associée à des taux de morbi-mortalité importants. Dans les centres experts à haut volume d'activité, la mortalité hospitalière varie de 5 à 15% (3,4). Les résultats issus des centres moins spécialisés ne semblent pas superposables. Un audit Californien a rapporté des taux de mortalité à un mois de 19% et de 31% à un an (5). La complication la plus redoutée reste la paraplégie par ischémie médullaire, dont le taux varie entre 4 et 20%. Certaines mesures permettraient de réduire l'incidence des paraplégies postopératoires : le drainage du liquide céphalorachidien, la réimplantation sélective des artères intercostales, la technique des clampages séquentiels avec perfusion rétrograde, et l'utilisation des potentiels évoqués sensitifs ou moteurs. Les autres complications systémiques sont fréquentes. Elles incluent l'infarctus du myocarde, le syndrome de détresse respiratoire nécessitant une ventilation mécanique prolongée, l'insuffisance rénale, l'ischémie digestive et l'ischémie des membres inférieurs. Jusqu'à 15% des patients vont nécessiter une dialyse définitive. Ces résultats mitigés de la chirurgie ouverte des ATA incitent donc au développement de techniques alternatives moins agressives, surtout pour les patients fragiles. Elles incluent les techniques purement endovasculaires et les techniques hybrides.

Traitement endovasculaire par endoprothèses fenêtrées et/ou branchées manufacturées (EFBM)

Les endoprothèses fenêtrées et/ou branchées manufacturées (EFBM) représentent actuellement l'alternative endovasculaire la plus fréquemment utilisée pour les patients porteurs d'ACA et d'ATA. Les endoprothèses fenêtrées sont munies d'orifices destinés à être positionnés en regard des artères rénales et digestives (artères « cibles »). Elles peuvent ainsi être déployées au niveau d'une zone d'étanchéité proximale située au-dessus ou en regard des artères viscérales, tout en préservant leur perfusion (Fig 3). Pour assurer l'étanchéité du système, des stents couverts de jonction sont déployés entre les fenêtres et leurs artères cibles respectives. La position de chaque fenêtre est calculée sur mesure, selon l'anatomie spécifique du patient. En cas de lumière aortique large (> 30 mm) au niveau du segment viscéral, lorsque la distance prévisible entre les fenêtres et leurs artères cibles respectives devient potentiellement importante (1 cm), les contraintes mécaniques exercées sur les stents couverts de jonction peuvent entraîner à terme des phénomènes de plicature, responsables d'occlusions d'artères cibles. Les endoprothèses branchées ont été développées pour prévenir ce genre de complication. Elles sont actuellement surtout utilisées pour traiter les ATA, alors que les endoprothèses fenêtrées conviennent à la majorité des ACA. Au lieu d'être alimentées via des fenêtres, les artères cibles sont vascularisées par des branches latérales de l'endoprothèse, orientées vers le bas ou vers le haut. Ici encore, des stents couverts de jonction sont déployés entre les branches et leurs artères cibles respectives (Fig 3). Des endoprothèses mixtes, comportant fenêtres et branches sont également disponibles.
Par rapport à la chirurgie ouverte, les EFBM permettent de s'affranchir d'une voie d'abord potentiellement délabrante et d'un clampage aortique, tout en réduisant les pertes sanguines durant l'intervention.
Les données comparatives entre les chirurgie ouverte et EFBM pour les ACA et ATA sont pauvres, reposant sur des cohortes rétrospectives à effectifs limités et sur quelques revues systématiques (6-12). Aucune étude randomisée n'a été publiée. Pour ce qui concerne la mortalité précoce, les données comparatives sont contradictoires. Certaines études suggèrent une réduction de la mortalité précoce dans le groupe endovasculaire, d'autres des résultats comparables. Par contre, il semble que les EFBM réduisent de façon significative le taux de complications à court terme. Sur le long terme, s'il est bien établi que la chirurgie ouverte des ACA et ATA offre des résultats durables, les résultats à long terme des endoprothèses fenêtrées sont moins étayés. Les réinterventions sont toutefois fréquentes au cours du suivi (11,12), notamment pour traiter des fuites sanguines entre l'endoprothèse et la paroi aortique (« endofuite »). Même si le niveau de preuve scientifique sur les potentiels avantages des EFBM reste faible, elles ont permis de pouvoir proposer une alternative thérapeutique aux patients à risque de rupture et trop fragiles pour bénéficier d'une chirurgie ouverte.

Traitement des anévrismes aortiques complexes dans le cadre de l'urgence

L'une des limites des EFBM est le délai de huit à 12 semaines nécessaire à leur fabrication sur mesure. Ce délai est problématique pour les patients à haut risque chirurgical nécessitant un traitement chirurgical rapide ou urgent, tels que les patients porteurs d'anévrismes douloureux, fissuraires, ou volumineux (> 70 mm de diamètre). Au cours des dernières années, plusieurs alternative endovasculaires ont été proposées pour traiter ces patients.

Endoprothèses fenêtrées/branchées préfabriquées

Le dispositif t-branch (Cook Medical) est actuellement le seul dispositif préfabriqué disponible sur le marché français. Il s'agit d'un modèle unique à quatre branches destinées à revasculariser les artères digestives et rénales. Il a été conçu pour traiter les ATA. Il est soumis à des contraintes anatomiques relativement strictes. Entre 30 et 70% des patients porteurs

1634-0647 © 2018 Académie Nationale de Chirurgie.
Tous droits réservés. DOI : 10.26299/66yr-4a60/emem.2019.1.001

d'ATA auraient une anatomie compatible. Des résultats préliminaires encourageants ont été publiés (13) et à l'avenir, de telles endoprothèses préfabriquées devraient jouer un rôle croissant pour traiter les ATA.
Actuellement, aucun dispositif fenêtré préfabriqué destiné au traitement des ACA n'est disponible sur marché.

Traitement endovasculaire par techniques parallèles

Les techniques parallèles, encore nommées « CHIMPS » par les anglo-saxons (« CHIMney, Periscope, Snorkel ») regroupent la technique « cheminée » et la technique « sandwich ».
La technique cheminée est destinée aux AJR. Elle consiste à déployer l'endoprothèse aortique en regard des ostia des artères rénales. Le flux sanguin dans les artères rénales est maintenu en déployant par voie axillaire ou humérale des stents couverts entre l'endoprothèse aortique et la paroi aortique, au niveau de la zone d'amarrage proximale de l'endoprothèse (Fig 4). Certaines séries issues de centres experts ont montrés des résultats précoces assez encourageants (14, 15). Une étude rétrospective multicentrique française a montré des résultats plus nuancés, mettant en lumière certains problèmes inhérents aux techniques parallèles : risque d'accident vasculaire cérébral lié à la navigation dans la crosse aortique lors du cathétérisme des artères cibles par le haut, présence de gouttières entre l'endoprothèse et les stents rénaux, source d'endofuite proximale (16). La technique reste encore mal codifiée. Actuellement, nous réservons la technique de la cheminée aux AJR anatomiquement non favorables à la mise en place d'une endoprothèse fenêtrée (angulation aorto-iliaque majeures) et à haut risque pour une chirurgie ouverte parallèles
La technique sandwich, destinée à traiter des anévrismes thoracoabdominaux reste encore marginale et n'est utilisée que dans des cas exceptionnels.

Chirurgie hybride

La chirurgie hybride des anévrismes aortiques complexes consiste à réaliser un déroutage par pontages des artères rénales voir digestives, permettant ainsi de déployer une endoprothèse dans la portion viscérale de l'aorte (Fig 5). Les pontages sont le plus souvent rétrogrades et prothétiques, connectés sur les artères iliaques ou sur l'aorte terminale. Ce type de montage n'ayant pas montré de réduction de la morbi-mortalité postopératoire par rapport à la mise à plat greffe prothétique traditionnelle (17), il est de moins en moins utilisé.

Création de fenêtres in situ

La création de fenêtres in situ a été décrite par certaines équipes mais reste encore une technique marginale. Une endoprothèse est déployée dans l'aorte viscérale et des fenêtres sont percées dans la fabrique de l'endoprothèse, à l'aide de lasers ou d'aiguilles endovasculaires. Même si la faisabilité technique a été démontrée, cette technique reste encore peu diffusée en raison de l'ischémie rénale et digestive chaude induite lors du déploiement de l'endoprothèse avant que les fenêtrées ne soient percées, et des incertitudes sur la solidité de berges des fenestrations non renforcées sur le long terme.

Création par le chirurgien de fenêtres sur mesure sur endoprothèses standards

Les endoprothèses fenêtrées « home made », c'est à dire munies d'orifices sur mesure fabriquées par le chirurgien constituent une alternative intéressante à la chirurgie ouverte ou aux autres techniques endovasculaires communément utilisées chez les patients nécessitant un traitement rapide (endoprothèse t-branch (Cook) pour les ATA, technique de la cheminée pour les AJR).
. Même si certaines publications ont montré des résultats à court et moyen terme encourageants, la technique est encore mal codifiée (18-22). Nous décrirons dans le chapitre suivant notre technique de création de fenêtres sur mesure.

Technique de fabrication d'endoprothèses fenêtrées à façon par le chirurgien

Sélection des patients

Notre expérience des endoprothèses fenêtrées modifiées par le chirurgien (EFMC) a commencé en Janvier 2012. Les EFMC ont été proposées uniquement aux patients jugés à haut risque chirurgical, porteurs d'ACA ou d'ATA nécessitant un traitement rapide : patients symptomatiques et/ou diamètre anévrismal >70 mm, et/ou sacculaires, et/ou rapidement évolutifs (> 1 cm /an).

Planning préopératoire

Le planning de la procédure et les mesures (« sizing ») des endoprothèses sont réalisés à partir d'angioscanner aortiques, en utilisant une console informatique de reconstruction des images en 3D (Aquarius NetStation; TeraRecon).
Les endoprothèses les plus fréquemment utilisées sont les endoprothèses Cook Dissection ou les endoprothèses thoraciques Cook sur-mesure de type TX2 (custom made). L'endoprothèse Cook Dissection, préfabriquée, est une endoprothèse en Dacron épais, qui peut être tubulaire ou dégressive, avec une dégressivité de 4 ou 8 mm entre la partie proximale et la partie distale. Cette endoprothèse n'a ni stent nu proximal, ni crochet de fixation sur le premier stent, ce qui facilite la réintégration dans le dispositif de largage une fois les fenêtres créées. Elle est préfabriquée, disponible en 24 heures. Les dispositifs sur mesure ont un diamètre proximal, un diamètre distal, une zone de dégressivité et une longueur précise pouvant être choisie par le chirurgien. Ils se conforment de façon optimale à l'anatomie du patient mais réclament des délais de fabrication d'une semaine environ. Le diamètre proximal de l'endoprothèse à modifier est déterminé de façon à être surdimensionné de 15% environ par rapport au diamètre de l'aorte à la zone prévue d'étanchéité proximale. Celle-ci est déterminée de façon à mesurer au moins 25 mm de haut par rapport au bord proximal de l'anévrisme. De plus en plus, nous avons recours aux dispositifs à quatre fenêtres, qui assurent une étanchéité optimale. Selon l'étendue de l'anévrisme un module proximal peut être nécessaire. Dans ce cas, les longueurs du module proximal et du module dédié à être fenêtré sont calculées de façon à obtenir trois stents de chevauchement au moins, ce qui assure une étanchéité optimale. Si une

1634-0647 © 2018 Académie Nationale de Chirurgie.
Tous droits réservés. DOI : 10.26299/66yr-4a60/emem.2019.1.001

extension distale bifurquée est nécessaire, nous utilisons habituellement soit un dispositif Gore C3 Excluder, soit un dispositif Cook Alpha abdominal, en prenant soin de retirer avant déploiement tout stent nu proximal pouvant rentrer en conflit avec le stent dédié à l'artère rénale la plus basse. Les longueurs sont calculées de façon à obtenir un minimum de deux stents entre le module fenêtré et le module bifurqué distal.
Pour chaque artère cible, le positionnement horaire et la distance par rapport au bord proximal prévisible de l'endoprothèse sont calculés sur logiciel de reconstruction en 3D (Fig 6). Chaque position horaire est transformée en longueur d'arc depuis midi pour calculer le positionnement précis des fenêtres sur la fabrique en Dacron de l'endoprothèse à modifier.
Les ACA sont généralement traités en une seule étape. Les ATA étendus étant à plus haut risque d'ischémie médullaire, le traitement est si possible séquentiel, si le degré d'urgence le permet. Le module thoracique proximal est déployé quelques jours avant la mise en place de l'endoprothèse fenêtrée.

Modification des endoprothèses

Les endoprothèses destinées à être modifier sont déployées complétement sur table stérile durant la préparation anesthésique (Fig 7). Des lacets de réduction de calibre transitoires sont créés sur le versant postérieur de l'endoprothèse, conformément à la technique décrite par Oderich (22). Ils sont destinés à réduire de façon temporaire le diamètre de l'endoprothèse, permettant ainsi un déploiement partiel, ce qui facilite le repositionnement des fenêtres en regard de chaque artère cible si cela s'avère nécessaire au moment du déploiement dans le patient. Les fenêtres sont marquées sur la fabrique de l'endoprothèse au feutre stérile. Le diamètre est généralement calculé de façon à être de 1 à 2 mm inférieur au diamètre de l'artère cible correspondante. Les fenêtres sont créées à l'aide d'un thermocuter ophtalmologique à basse température, à distance dans la mesure du possible des stents qui constituent l'armature métallique de l'endoprothèse. Elles sont renforcées d'un fil métallique radio-opaque. Le plus souvent, nous utilisons un fil de nitinol (lasso de type EV3, GooseNeck). Celui-ci est fixé sur la fabrique de l'endoprothèse à l'aide d'un surjet passé de fil de Gore CV5. L'endoprothèse est enfin réintégrée dans son dispositif de largage.

Déploiement des endoprothèses

La procédure est effectuée sous anesthésie générale. Elle suit grossièrement les étapes de mise en place d'une endoprothèse Cook fenêtrée. Brièvement, les deux artères fémorales communes sont ponctionnées sous échographie. Nous utilisons actuellement une technique de pré-fermeture autorisant un abord purement percutané. Une héparinisation systémique est réalisée à la dose de 100 unités/kg, de façon à garder un ACT > 250. Après déploiement partiel de l'endoprothèse et éventuel ajustement horaire ou cranio-caudal de son positionnement (lacets de réduction de calibre postérieurs encore en place), chaque artère cible est cathétérisée et son accès sécurisé par la mise en place d'un guide rigide et d'un introducteur long de 6 ou 7F. Les stents couverts dédiés aux artères cibles sont placés dans les introducteurs. Les lacets de réduction de calibre postérieur sont relâchés pour obtenir un déploiement complet de l'endoprothèse ainsi modifiée. Les stents couverts des artères cibles sont alors déployés un par un et modelés dans leur fenêtre au ballon compliant, de façon à compléter l'étanchéité du système. Una artériographie de contrôle est réalisée.

Surveillance postopératoire

Les patients sont hospitalisés 24 à 48 heures en unité de soins intensifs. Ils bénéficient d'un angioscanner précoce en cas de doute sur une endofuite visualisée sur l'artériographie de contrôle finale. Sinon, ils bénéficient d'un angioscanner au cours du premier mois postopératoire. Le suivi consiste ensuite en une consultation avec un dosage de la créatinine et angioscanner de contrôle à six mois, puis tous les ans. Les patients suivent un traitement par antiagrégant plaquettaire au long court.

Résultats

Nous avons rapporté notre expérience préliminaire des endoprothèses fenêtrées modifiées par le chirurgien en 2015 (23). Elles étaient utilisées chez 11 patients porteurs d'ATA jugés à risque de rupture sur le court terme. Avec une mortalité précoce (n=1) et un taux d'ischémie médullaire (n=1) de 9%, elles ont permis d'obtenir des résultats précoces acceptables dans ce groupe de patients fragiles, complexes, et nécessitant un traitement rapide. La technique est devenue dans notre centre une alternative à discuter dans des cas sélectionnés.
Cette expérience préliminaire s'est étayée d'une deuxième publication (24), rapportant les résultats sur les ACA et les ATA. Les résultats d'un groupe contrôle, (endoprothèses fenêtrées sur mesures commerciales), étaient parallèlement rapportés. Les deux groupes étant très hétérogènes (patients du groupe EFMC plus fragiles, opérés dans un contexte urgent, avec des anévrismes plus complexes et plus volumineux), toute comparaison statistique était impossible. Les résultats sont rapportés dans le tableau 1.
Même en l'absence comparaison statistique possible, les chiffres de mortalité, de complications précoces et de reinterventions étaient semble-t-il supérieurs dans le groupe EFMC par rapport au groupe EFBM, justifiant une limitation de ce genre de technique « off-label » aux patients à traiter dans un cadre urgent ou semi urgent. D'autres publications ont abouti à des conclusions similaires.

Conclusions

Les endoprothèses modifiées par le chirurgien permettent de proposer une alternative à la chirurgie ouverte chez les patients à haut risque nécessitant un traitement rapide et anatomiquement non éligibles à la mise en place d'un dispositif « off the shelf ». Les résultats à court terme sont acceptables mais la technique reste complexe et doit être réservée à des patients sélectionnés, traités dans un centre à haut volume d'activité.

1634-0647 © 2018 Académie Nationale de Chirurgie.
Tous droits réservés. DOI : 10.26299/66yr-4a60/emem.2019.1.001

Références

1. Jongkind V, Yeung KK, Akkersdijk GJ, Heidsieck D, Reitsma JB, Tangelder GJ, et al. Juxtarenal aortic aneurysm repair. J Vasc Surg 2010,52:760-767
2. West CA, Noel AA, Bower TC, Cherry KJ, Jr., Gloviczki P, Sullivan TM, et al. Factors affecting outcomes of open surgical repair of pararenal aortic aneurysms: a 10-year experience. J Vasc Surg 2006,43:921-927
3. Estrera AL, Miller CC, 3rd, Chen EP, Meada R, Torres RH, Porat EE, et al. Descending thoracic aortic aneurysm repair: 12-year experience using distal aortic perfusion and cerebrospinal fluid drainage. Ann Thorac Surg 2005,80:1290-1296
4. Coselli JS, Bozinovski J, LeMaire SA. Open surgical repair of 2286 thoracoabdominal aortic aneurysms. Ann Thorac Surg 2007,83:S862-864
5. Rigberg DA, McGory ML, Zingmond DS, Maggard MA, Agustin M, Lawrence PF, et al. Thirty-day mortality statistics underestimate the risk of repair of thoracoabdominal aortic aneurysms: a statewide experience. J Vasc Surg 2006,43:217-222
6. Gupta PK, Brahmbhatt R, Kempe K, Stickley SM, Rohrer MJ. Thirty-day outcomes after fenestrated endovascular repair are superior to open repair of abdominal aortic aneurysms involving visceral vessels. J Vasc Surg 2017; 66(6): 1653-8 e1
7. Nordon IM, Hinchliffe RJ, Holt PJ, Loftus IM, Thompson MM. Modern treatment of juxtarenal abdominal aortic aneurysms with fenestrated endografting and open repair--a systematic review. Eur J Vasc Endovasc Surg 2009; 38: 35-41
8. Rao R, Lane TR, Franklin IJ, Davies AH. Open repair versus fenestrated endovascular aneurysm repair of juxtarenal aneurysms. J Vasc Surg 2015; 61: 242-55
9. Katsargyris A, Oikonomou K, Klonaris C, Topel I, Verhoeven EL. Comparison of outcomes with open, fenestrated, and chimney graft repair of juxtarenal aneurysms: are we ready for a paradigm shift? J Endovasc Ther 2013; 20: 159-69
10. Orr NT, Davenport DL, Minion DJ, Xenos ES. Comparison of perioperative outcomes in endovascular versus open repair for juxtarenal and pararenal aortic aneurysms: A propensity-matched analysis. Vascular 2017; 25: 339-45
11. Spanos K, Antoniou G, Giannoukas AD, et al. Durability of fenestrated endovascular aortic repair for juxta-renal abdominal aortic aneurysm repair. J Cardiovasc Surg (Torino) 2018; 59: 213-24
12. Doonan RJ, Girsowicz E, Dubois L, Gill HL. A systematic review and meta-analysis of endovascular juxtarenal aortic aneurysm repair demonstrates lower perioperative mortality compared with open repair. J Vasc Surg. 2019;70:2054-2064.e3
13. Bosiers MJ, Bisdas T, Donas KP, Torsello G, Austermann M. Early experience with the first commercially available off-the-shelf multibranched endograft (t-branch) in the treatment of thoracoabdominal aortic aneurysms. J Endovasc Ther 2013,20:719-725
14. Donas KP, Lee JT, Lachat M, Torsello G, Veith FJ, investigators P. Collected World Experience About the Performance of the Snorkel/Chimney Endovascular Technique in the Treatment of Complex Aortic Pathologies: The PERICLES Registry. Ann Surg 2015,262:546-553.
15. Donas KP, Torsello GB, Piccoli G, Pitoulias GA, Torsello GF, Bisdas T, et al. The PROTAGORAS study to evaluate the performance of the Endurant stent graft for patients with pararenal pathologic processes treated by the chimney/snorkel endovascular technique. J Vasc Surg 2016,63:1-7
16. Touma J, Caradu C, Sylvestre R, Settembre N, Schneider F, Moia A, Ben Ahmed S, Lebas B, Gaudric J, Alsac JM, Warein E, Coscas R; Association Universitaire pour la Recherche en Chirurgie (AURC) Collaborators. Multicentre Experience with the Chimney Technique for Abdominal Aortic Aneurysms in French University Hospitals. Eur J Vasc Endovasc Surg. 2020;59:776-784.
17. Rosset E, Ben Ahmed S, Galvaing G, Favre JP, Sessa C, Lermusiaux P, et al. Hybrid treatment of thoracic, thoracoabdominal, and abdominal aortic aneurysms: a multicenter retrospective study. Eur J Vasc Endovasc Surg 2014,47:470-478
18. Oderich GS, Ricotta JJ, 2nd. Modified fenestrated stent grafts: device design, modifications, implantation, and current applications. Perspect Vasc Surg Endovasc Ther 2009,21:157-167
19. Ricotta JJ, 2nd, Tsilimparis N. Surgeon-modified fenestrated-branched stent grafts to treat emergently ruptured and symptomatic complex aortic aneurysms in high-risk patients. J Vasc Surg 2012,56:1535-1542
20. Starnes BW. Physician-modified endovascular grafts for the treatment of elective, symptomatic, or ruptured juxtarenal aortic aneurysms. J Vasc Surg 2012,56:601-607
21. Starnes BW, Heneghan RE, Tatum B. Midterm results from a physician-sponsored investigational device exemption clinical trial evaluating physician-modified endovascular grafts for the treatment of juxtarenal aortic aneurysms. J Vasc Surg 2017,65:294-302
22. Oderich GS, Ricotta JJ, 2nd. Modified fenestrated stent grafts: device design, modifications, implantation, and current applications. Perspectives in vascular surgery and endovascular therapy 2009,21:157-167
23. Cochennec F, Kobeiter H, Gohel M, Leopardi M, Raux M, Majewski M, et al. Early Results of Physician Modified Fenestrated Stent Grafts for the Treatment of Thoraco-abdominal Aortic Aneurysms. Eur J Vasc Endovasc Surg 2015,50:583-592
24. Sénémaud JN, Ben Abdallah I, de Boissieu P, Touma J, Kobeiter H, Desgranges P, Becquemin JP, Cochennec F. Intraoperative adverse events and early outcomes of custom-made fenestrated stent grafts and physician-modified stent grafts for complex aortic aneurysms. J Vasc Surg. 2020;71:1834-1842.e1

1634-0647 © 2018 Académie Nationale de Chirurgie.
Tous droits réservés. DOI : 10.26299/66yr-4a60/emem.2019.1.001

	EFBM (n=69)	EFMC (n=28)
Données démographiques		
Age moyen +/-DS	73+/-5	73+/-11
Hommes, n (%)	56 (81)	24 (86)
Classe ASA 2, n (%)	15 (22)	0
Classe ASA 3, n (%)	37 (54)	14 (50)
Classe ASA 4, n (%)	16 (23)	14 (50)
Données anatomiques :		
Diamètre aortique moyen +/- DS	59 +/-8	74 +/-19
ACA, n (%)	59 (85)	8(29)
ATA, n (%)	10 (15)	17 (61)
Autre type de pathologie aortique, n (%)	0	3 (10)
Résultats		
Décès peropératoire, n (%)	0	0
Conversion en chirurgie ouverte, n (%)	0	0
Mortalité à 30 jours, n (%)	3 (4)	4 (14)
Mortalité intra-hospitalière, n (%)	3 (4)	4 (14)
Patients présentant ≥1 complication non fatale, n (%)	15 (2)	7 (25)
Ischémie médullaire	3(4)	2 (7)
Définitive	1	0
Partiellement regressive	0	1
Totalement regressive	2	1
Réinterventions, n (%)	11 (16)	9 (32)

Tableau 1 : Données démographiques, anatomiques et résultats des patients porteurs d'ACA et d'ATA traités par endoprothèse fenêtrée/branchée manufacturée (EFBM) et par endoprothèses modifiées par le chirurgien (EFMC).

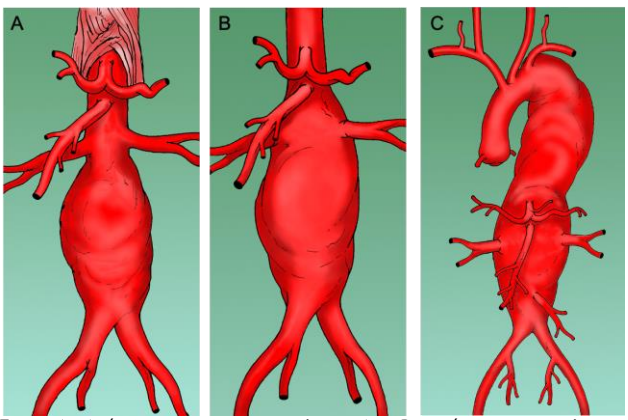

Figure 1 : Anévrisme aortiques complexes. A et B : anévrismes complexes de l'aorte abdominale. A : anévrisme juxtarénal. B : Anévrisme suprarénal. C : Anévrisme thoraco-abdominal.

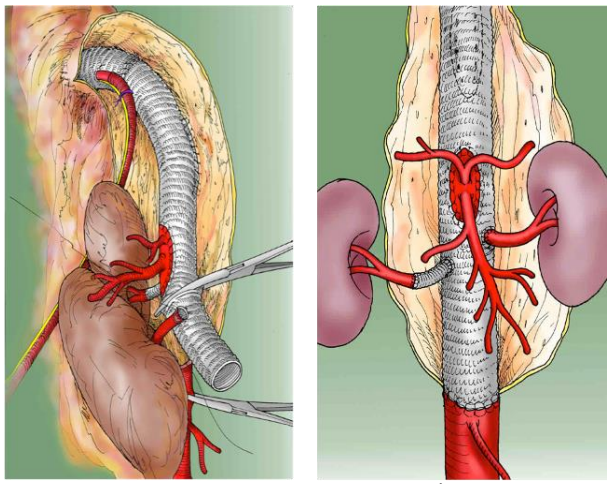

Figure 2 : Traitement par chirurgie ouverte d'un anévrisme thoraco-abdominal sous circulation extra-corporelle.

1634-0647 © 2018 Académie Nationale de Chirurgie.
Tous droits réservés. DOI : 10.26299/66yr-4a60/emem.2019.1.001

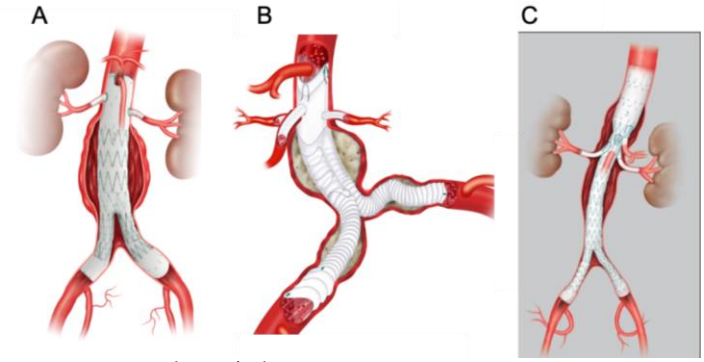

Figure 3 : Endoprothèse fenêtrée de type Cook Zenith (A) ou Anaconda Terumo (B). Endoprothèse branchée Cook (C).

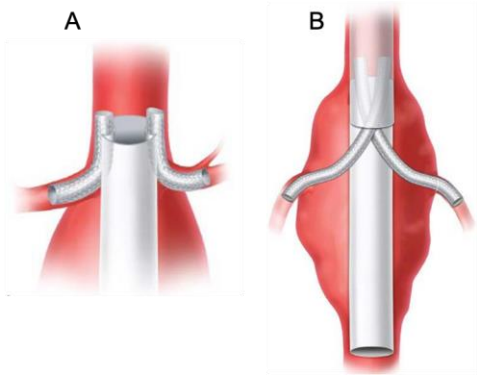

Figure 4 : Techniques parallèles : cheminée (A) pour les anévrismes juxta-rénaux et sandwich (B) pour les anévrismes thoraco-abdominaux

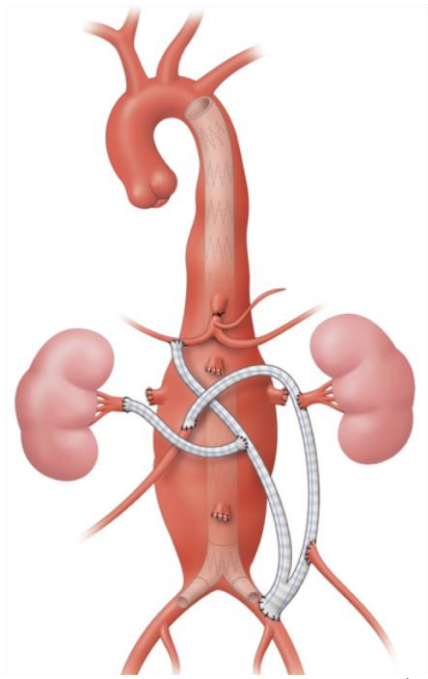

Figure 5 : Exemple de chirurgie hybride d'un anévrisme thoracoabdominal. Déroutage par pontages à partir de l'iliaque primitive gauche des artères digestives et rénales et exclusion anévrismale par déploiement d'une endoprothèse aortique thoraco-abdominale. D'après « Cochennec F, Coggia M, Javerliat I, Marzelle J, Becquemin JP. Chirurgie hybride des anévrismes thoracoabdominaux. EMC - Techniques chirurgicales - Chirurgie vasculaire 2015;0(0):1-24 [Article 43-153 »

1634-0647 © 2018 Académie Nationale de Chirurgie.
Tous droits réservés. DOI : 10.26299/66yr-4a60/emem.2019.1.001

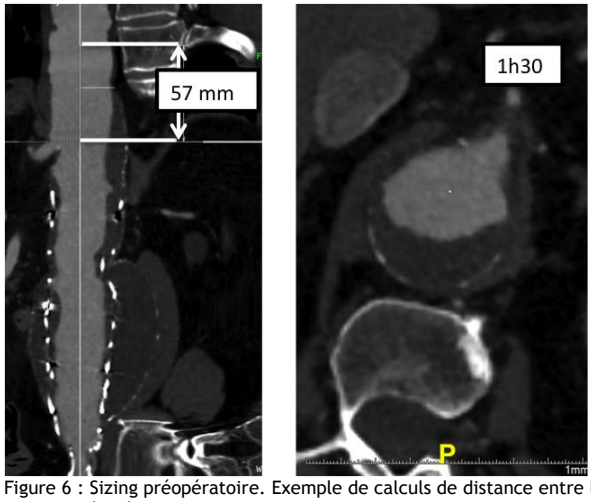

Figure 6 : Sizing préopératoire. Exemple de calculs de distance entre la partie proximale prévisible de l'endoprothèse à modifier et la fenêtre du tronc coeliaque à créer (57 mm) et de position horaire du tronc coeliaque (1h30).

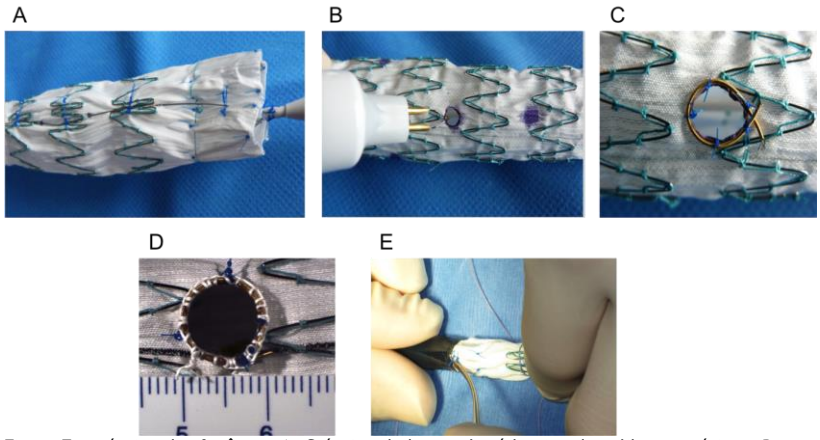

Figure 7 : création des fenêtres. A: Création de lacets de réduction de calibre postérieur. B : marquage des fenêtres et création au thermocuteur ophtalmologique. C et D : renforcement des fenêtres à l'aide d'un fil de nitinol fixé au Dacron de l'endoprothèse par un surjet passé de fil de Gore CV5. D : réinsertion de l'endoprothèse modifiée dans son dispositif de largage.

1634-0647 © 2018 Académie Nationale de Chirurgie.
Tous droits réservés. DOI : 10.26299/66yr-4a60/emem.2019.1.001