E-Mem Acad Natle Chir. 2022;21(1):004.

Prise en charge du rhinophyma : décortication à l'hémi-lame et dermabrasion

Disposable Hemi-Blade Decortication and Dermabrasion in the Management of Rhinophyma

Véronique Blatière

Résumé

Le rhinophyma est caractérisé par une hypertrophie des glandes sébacées de la partie distale du nez. Stade ultime de la rosacée, il retentit sur la qualité de vie du patient : altération du schéma corporel, repli sur soi, obstruction nasale. En cas d'ulcération, il ne faut pas méconnaître un carcinome basocellulaire associé. Si la rosacée bénéficie de traitements médicamenteux, le rhinophyma doit être pris en charge par des techniques interventionnelles. La difficulté, quelle que soit la technique, est de redonner au nez ses contours naturels perdus. Les réparations classiques par lambeaux ou greffes sont invasives et donnent des résultats esthétiques peu satisfaisants.
La décortication à l'hémi-lame froide associée à une dermabrasion suivie de cicatrisation dirigée est une option thérapeutique simple et peu onéreuse.
Classiquement hémorragique, la décortication à la lame froide bénéficie de l'effet hémostatique de l'anesthésie locale tumescente. L'absence d'effet thermique, réduit le risque d'achromie. La cicatrisation dirigée est assurée par des alginates, à propriété hémostatique puis vaseline et interface.

Mots clés

- Rhinophyma
- Décortication
- Dermabrasion
- Anesthesie locale tumescente
- Cicatrisation dirigée

Abstract

Rhinophyma is a slow-growing and disfiguring disease of the nose, considered as the final stage of rosacea. It is characterized by sebaceous gland hyperplasia, telangiectasia and dermal fibrosis. It affects Caucasian male patients, the male-to-female sex ratio is 5 to 30:1. The role of alcohol intake has been debated for many years.
No medical treatment is effective. Many procedures can be proposed to the patients: surgical techniques, laser, cryosurgery, radiofrequency. There is no ideal one and the rhinophyma may recur.
We report a simple, safe, cost-effective surgical approach: the sculpting decortication and recontouring with a disposable hemi-blade followed by dermabrasion. We emphasize the use of the tumescent local anesthesia associated with a light sedation, which decreases the per-op bleeding allowing the procedure to patients with blood thinners. The key point for achieving good outcomes is to perform a tangential excision that reaches the pilosebaceous units from which the new epithelium will regenerate. A deeper penetration would result in scar formation. There is no thermal damage, the defect healing by secondary intention with alginate hemostatic pressure dressing for 3 to 4 days, changed every day, and then petrolatum ointment. The results are good: no achromia and pore enlargement are sparse compared to other techniques.

Keywords

- Rhinophyma
- Decortication
- Dermabrasion
- Local tumescent anesthesia
- Second healing intention

Correspondance

Véronique Blatière - PH - Chargée d'enseignement à l'université de Montpellier
Service de dermatologie - CHU de Montpellier et Clinique Saint Roch, Montpellier.
E-mail : veroblatiere@gmail.com

Introduction

Le rhinophyma est une déformation progressive de la pyramide nasale caractérisée par une hyperplasie des glandes sébacées, des télangiectasies en surface. Une fibrose s'y associe au fur et à mesure de l'évolution. Wetzig et coll ont proposé un index de sévérité, basé sur l'aspect clinique qui a l'intérêt de pouvoir donner un score de gravité et évaluer le score obtenu après traitement et en cas de récidive (1) :
• Épaississement léger : 1 point (fig01) ;
• Épaississement cutané modéré : 2 points (fig02) ;
• Épaississement cutané important avec formation de petits lobules : 3 points (fig03) ;
• Lobules et fissures : 4 points.
A ces différents stades, on peut ajouter un point maximum en cas d'asymétrie, de kystes, de vaisseaux :
• Rhinophyma géant : 6 points, qui est le maximum de points (fig04).

1634-0647 © 2022 Académie Nationale de Chirurgie.
Tous droits réservés. DOI : 10.26299/9c14-2a90/emem.2022.1.004

C'est une pathologie de l'homme âgé de 50 à 70 ans, caucasien. Le sex ratio homme : femme varie de 5 :1 à 30 :1 selon les séries.
Il est considéré comme le stade ultime de la rosacée. Le rôle de l'alcool a fait l'objet de nombreuses controverses. Depuis l'étude prospective de l'équipe strasbourgeoise (2), il est prouvé qu'il y a une relation entre alcool et rhinophyma mais également qu'il existe une corrélation entre quantité d'alcool et sévérité de l'affection.
Il existe un retentissement esthétique avec impact sur les indices de qualité de vie. Il y a perte de l'estime de soi. Ces patients sont souvent considérés comme « bougons », renfermés. Pour Andretto Amodeo, une des explications possibles est liée à l'importance de la représentation psychique du nez. (3)
Il peut exister un retentissement fonctionnel respiratoire avec obstruction des voies aériennes par le poids du « phyma ».
Enfin au sein de cette pyramide nasale, déformée avec perte des repères anatomiques habituels, irrégularité du tégument (fissures, lobules…) il peut être difficile de diagnostiquer un carcinome. Lazzeri et retrouve 15 à 30% de cancers cutanés associés au rhinophyma (4) (fig05).

Prise en charge thérapeutique

À la différence de la rosacée, il n'existe aucune efficacité des traitements médicamenteux. C'est donc vers les techniques interventionnelles qu'il faut se tourner et vers lesquelles il faut orienter le patient. Elles sont très nombreuses. Aucune n'a fait la preuve de sa supériorité pour ce qui concerne le risque de récurrence, ce dont il faut prévenir le patient :

- Chirurgie à la lame froide ou équivalents. Certains auteurs utilisent les moyens conventionnels de reconstruction par lambeaux ou greffes cutanées pour reconstruire la perte de substance créée. Nous pensons qu'il existe une technique plus simple, ne créant pas de délabrement locaux ou régionaux, ni de deuxième cicatrice, basée sur la cicatrisation dirigée ;
- Lasers (développé par P. Guillot) (5) ;
- Radiofréquence (6) ;
- Cryochirurgie (7).

La technique que nous utilisons depuis plusieurs années est la décortication à la lame froide suivie de dermabrasion. Elle a pour but de :

- Retirer le « phyma » ;
- Retrouver les contours naturels et les sous-unités esthétiques nasales. Les ailes narinaires et leur bord libre ne sont parfois plus individualisables. La pointe est souvent affaissée et la columelle, cachée sous le poids du tissu hyperplasié.

L'anesthésie

Pour l'auteur, une sédation associée à une anesthésie locale tumescente permet de réaliser l'acte dans le confort pour patient et l'opérateur. (1) L'anesthésie générale n'est pas nécessaire.
La formule utilisée pour l'anesthésie locale tumescente (8) est la suivante :

- Ringer 500cc;
- Lidocaïne 2% 40 ml;
- Ropivacaïne 0.75% 20ml ;
- Adrénaline 0.5mg.

Il est injecté environ 100 à 150 cc de cette solution, avec une aiguille épicranienne en commençant par le dorsum. (fig 06)
L'infiltration crée un plan dur qui facilite le glissement de la lame. Un effet hémostatique résulte d'une compression des vaisseaux. La ropivacaine, par sa durée d'action d'environ 6 heures, procure une antalgie. Cette intervention a pu être réalisée à plusieurs reprises chez des patients sous anticoagulants sans les interrompre.

Le matériel

Il est utilisé pour la décortication est une hémi-lame à usage unique (Dermablade®) ; Personna medical) qui permet une exérèse tangentielle du tissu cutané. L'épaisseur est déterminée par l'angle formé entre la peau et l'hémi-lame. La décortication a pu être assimilée à un « épluchage de légumes » (fig 07).
La difficulté et le résultat final résident dans l'appréciation de l'épaisseur du tissu à retirer pour redéfinir les contours disparus. Il est fondamental de préserver la partie la plus profonde des glandes sébacées et de respecter le cartilage. C'est à partir de ces unités pilosébacées que la cicatrisation se fait. Plusieurs lames sont en général nécessaires.
Un avantage de toute technique chirurgicale quelle qu'elle soit est de permettre une analyse du tissu retiré.
La dermabrasion est ensuite réalisée avec une fraise « extra coarse ». Elle a un rôle de « ponçage » qui assure une régularité de la surface cutanée décortiquée (fig 08).
L'application en per opératoire d'alginate imbibé de sérum glacé, permet en général de ne pas avoir à utiliser la pince bipolaire sauf saignement d'une artériole, conférant à la technique l'absence totale d'effet thermique sur les tissus, ce qui intervient dans la qualité de la cicatrisation.

La cicatrisation dirigée

Un pansement compressif et hémostatique est réalisé avec une ou plusieurs compresses d'alginate. (fig 09) Il est volumineux. Il est refait à 24 h puis tous les jours pendant une dizaine de jours : au départ alginate puis vaseline et interface, jusqu'à l'épidermisation complète.
Les suites sont simples, non douloureuses, car il n'y a aucune tension. L'absence d'effet thermique permet d'éviter l'achromie séquellaire et un aspect de pores dilatés moindres qu'avec le laser (fig 10-12).

1634-0647 © 2022 Académie Nationale de Chirurgie.
Tous droits réservés. DOI : 10.26299/9c14-2a90/emem.2022.1.004

Conclusion

La décortication chirurgicale du rhinophyma est une solution chirurgicale simple dans l'arsenal thérapeutique que l'on peut proposer au patient pour la prise en charge de son rhinophyma.

Conflit d'intérêt

L'auteur a déclaré n'avoir aucun conflit d'intérêt.

Références

1. Wetzig T, Averbeck M, Simon JC, Kendler M. New rhinophyma severity index and mid-term results following shave excision of rhinophyma. Dermatology. 2013;227(1):31-6. doi: 10.1159/000351556.
2. Second J, Severac F, Paix A, Cribier B. Rhinophyma is associated with alcohol intake. J Am Acad Dermatol. 2019;81(1):249-250
3. Andretto Amodeo C. The central role of the nose in the face and the psyche: review of the nose and the psyche. Aesthetic Plast Surg. 2007;31(4):406-10
4. Lazzeri D. Malignancies within rhinophyma: report of three new cases and review of the literature. Aesth Plast Surg. 2012 36:396–405
5. Dugourd PM, Guillot P. Surgical treatment of rhinophyma: Retrospective monocentric study and literature review, Annales Derm Venereol. 2021;148:172-176
6. Erisir F, Isildak H, Haciyev Y. Management of mild to moderate rhinophyma with a radiofrequency. J Craniofac Surg. 2009;20:455-6.
7. Kempiak SJ, Lee PW, Pelle MT. Rhinophyma treated with cryosurgery. Dermatol Surg. 2009;35:543-5.
8. Sleth JC, Blatiere V. Tumescent local anaesthesia in dermatologic surgery performed under anticoagulant or antiagregant therapy. Ann Fr Anesth Reanim. 2007;26:1078-9.

Figure 1 : Rhinophyma débutant.

Figure 2 : Rhinophyma modéré.

1634-0647 © 2022 Académie Nationale de Chirurgie.
Tous droits réservés. DOI : 10.26299/9c14-2a90/emem.2022.1.004

Figure 3 : Rhinophyma avec lobules.

Figure 4 : Rhinophyma géant.

Figure 5 : Anesthésie locale tumescente.

Figure 6 : Carcinome baso cellulaire développé sur rhinophyma géant.

1634-0647 © 2022 Académie Nationale de Chirurgie.
Tous droits réservés. DOI : 10.26299/9c14-2a90/emem.2022.1.004

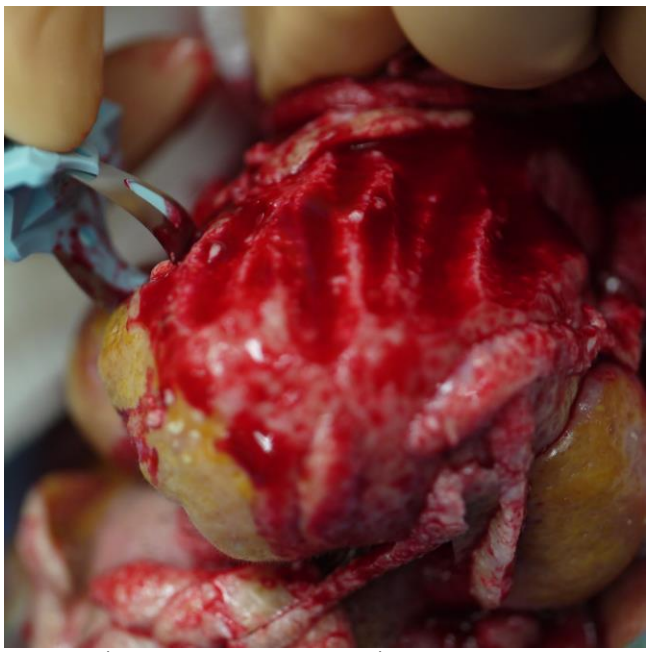

Figure 7 : Hémilame Dermablade® pour la décortication.

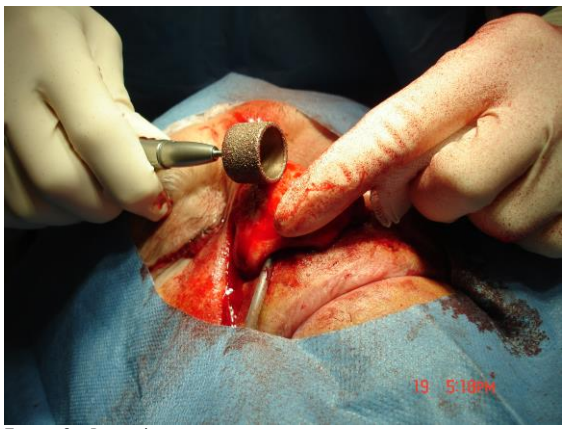

Figure 8 : Dermabrasion.

Figure 9 : Pansement alginate.

1634-0647 © 2022 Académie Nationale de Chirurgie.
Tous droits réservés. DOI : 10.26299/9c14-2a90/emem.2022.1.004

Figure 10 : Résultat du rhinophyma géant de la figure 4.

Figure 11 : Avant.

Figure 12 : Après.

1634-0647 © 2022 Académie Nationale de Chirurgie.
Tous droits réservés. DOI : 10.26299/9c14-2a90/emem.2022.1.004