

Nouveau concept et nouvelle instrumentation chirurgicale pour le contrôle des hémorragies en chirurgie d'urgence

New concept and new surgical instrumentation to control haemorrhages in emergency surgery

J Jarry [1], T Peycru [2], A Moreau Gaudry [3], P Porcu [4], J Perissat [5], D Blin [4]

1. Service de chirurgie viscérale, HIA Desgenettes, Lyon - 2. Service de chirurgie viscérale, HIA Robert Picqué, Bordeaux - 3. TIMC-IMAG Laboratory, UJF-CNRS, Grenoble - 4. Service de chirurgie cardiaque, CHU Grenoble - 5. DETERCA, Bordeaux

Mots clés

- ◆ Hémorragie
- ◆ Plaie pénétrante
- ◆ Hémostase
- ◆ Dispositif à dépression

Résumé

Objectif. L'hémorragie est une cause majeure de morbi-mortalité en chirurgie. Elle est responsable de la moitié des décès sur le champ de bataille et représente la seconde cause de mortalité en traumatologie civile. Certains saignements de plaies difficiles d'accès et/ou survenant sur des tissus fragilisés mettent en échec les procédures traditionnelles d'hémostase chirurgicale. Un nouveau concept d'hémostase basé sur le tamponnement sous dépression de la plaie hémorragique a été imaginé et breveté au CHU de Grenoble. Cela a débouché sur la création et le développement d'une gamme de nouveaux dispositifs hémostatiques dont les études expérimentales d'efficacité, les premiers essais cliniques et les premières applications cliniques sont ici rapportés.

Matériel et méthode. Le dispositif hémostatique est constitué d'une cupule en silicone simple ou munie d'une colonne centrale rigide. La cupule, dont la taille est variable pour pouvoir s'adapter à différents types de plaies, est reliée à un dispositif d'aspiration. Lorsque le vide est transmis dans la cupule (-700 mmHg), le dispositif se plaque hermétiquement sur le pourtour de la plaie et permet au pilier central de tamponner efficacement l'hémorragie.

Résultats. L'étude expérimentale a consisté à reproduire chez des brebis des plaies hémorragiques cardiovasculaires et hépatiques et à en assurer le contrôle par le nouveau dispositif hémostatique à dépression. Son efficacité a été démontrée sur 200 plaies, autorisant l'ouverture d'une étude clinique. L'étude clinique de faisabilité a porté sur une cohorte de 30 patients opérés en chirurgie cardiaque réglée avec circulation extra-corporelle au CHU de Grenoble. Les dispositifs hémostatiques étaient utilisés pour contrôler les saignements au niveau des orifices de canulation de l'oreillette droite et de l'aorte après le retrait des canules. L'étude a démontré l'efficacité et la sécurité des dispositifs hémostatiques à dépression chez l'homme. A l'issue de ces études, ces dispositifs hémostatiques ont été utilisés en urgence pour contrôler des plaies hémorragiques chez 8 patients victimes de plaies hémorragiques traumatiques ou chirurgicales. Il s'agissait principalement de plaies cardiovasculaires et d'une plaie hépatique. Les dispositifs hémostatiques à dépression ont permis de contrôler l'hémorragie chez tous les patients sans morbidité postopératoire.

Conclusion. Les nouveaux dispositifs hémostatiques à dépression constituent pour les chirurgiens un outil efficace et sûr pour contrôler les hémorragies massives à risque léthal immédiat de certaines plaies pénétrantes. En l'occurrence, ils sont l'alternative efficace face à l'insuffisance des procédures d'hémostase chirurgicales traditionnelles.

Keywords

- ◆ Haemorrhages
- ◆ Penetrating wounds
- ◆ Haemostasis
- ◆ Depressive suction

Abstract

Objective. Haemorrhage is a major cause of mortality and morbidity in surgery. It is responsible for half of the casualties on the battlefield and represents the second cause of mortality in civilian trauma surgery. In some cases, surgeons may face limits of the conventional, haemostatic techniques. A new haemostatic concept based on the compression of the hemorrhagic wounds by depressive suction has been invented and copy-written at the University Hospital of Grenoble in France. This concept led to the creation and development of new haemostatic devices. We present herein their first experimental result, their first feasibility study, and their first clinical applications in trauma surgery.

Material and methods. The haemostatic device is comprised of a half spherical, silicon suction cup and a rigid pillar on the central axis. The size of the cup is variable to adapt to the different wounds sizes. When a depression is transmitted into the cup, it results in a compression of the wound by the central pillar.

Results. The experimental study was conducted on animal models (sheep). The aim of the study was to perform some experimental hemorrhagic wounds of the heart, the major vessels, and the liver and to control the bleeding with the new haemostatic, suction devices. The results were favourable and a feasibility study could be started on human patients. The feasibility study was conducted on a cohort of 30 patients operated in elective cardiac surgery including extra corporeal circulation at the University Hospital of Grenoble. The haemostatic devices were used to stop the bleeding occurring on the right atrium and aorta after removal of the cannulation.

Correspondance :

Julien Jarry

Service de chirurgie viscérale, HIA Desgenettes, 108, boulevard Pinel, 69003 Lyon

E-mail : julienjarry@hotmail.com

The study demonstrated the safety and efficacy of the haemostatic, suction devices on human patients. These devices have been used in real conditions for 8 patients who presented haemorrhagic, traumatic and operative wounds. The wounds included seven cardiovascular wounds and one hepatic wound. For the eight patients, the haemostatic devices could control the haemorrhage.

Conclusion. These haemostatic devices are safe and efficient tools for surgeons to control penetrating, potentially lethal, hemorrhagic wounds. They represent a viable alternative in case of failure of the conventional haemostatic techniques.

Les hémorragies représentent un problème majeur en chirurgie, aussi bien au cours d'interventions réglées qu'en cas de traumatismes pénétrants. L'hémorragie qui résulte de ces traumatismes est responsable de la moitié des décès sur le champ de bataille et elle représente la seconde cause de décès en traumatologie civile (1-3). L'hémorragie est aussi un des facteurs essentiels de la morbidité postopératoire (4-5). Actuellement, l'hémostase chirurgicale repose sur des techniques validées allant des plus anciennes : compression, forcipresse, ligature, aux plus récentes : clips, électrocoagulation, sutures et prothèses vasculaires, thermofusion (ligasure®), autres... Ces techniques permettent d'obtenir une hémostase satisfaisante définitive. Cependant, dans certaines circonstances, elles se révèlent inapplicables ou insuffisantes pour contrôler une hémorragie. En réponse à ces difficultés aux conséquences potentiellement fatales, un nouveau concept de contrôle des hémorragies a été imaginé. Il repose sur l'association de deux principes mécaniques : l'application d'un vide important sur les tissus environnant l'effraction vasculaire associé à un tamponnement direct de celle-ci. A partir de ce concept innovant, une nouvelle instrumentation chirurgicale est née. Elle a fait l'objet de recherches expérimentales et cliniques dont les premiers résultats s'avèrent très satisfaisants. Ceci permet d'envisager l'utilisation de ce matériel en chirurgie d'urgence.

Matériel

Origine du concept

A l'origine, ce concept a été imaginé par le Professeur Blin, chef du service de chirurgie cardiaque du CHU de Grenoble, pour contrôler des plaies hémorragiques cardiovasculaires. En effet, l'hémorragie aiguë résultant d'une plaie du cœur ou d'un gros vaisseau représente l'une des situations les plus difficiles qu'un chirurgien ait à gérer en chirurgie d'urgence (6-8). Les plaies du cœur sont une urgence vitale dont le pronostic dépend du siège, de l'importance de la lésion et sur-

tout de la précocité et de la qualité de la prise en charge médico-chirurgicale (9-11). La fréquence d'atteinte des différentes structures cardiaques est liée à leur localisation anatomique par rapport à la paroi antérieure du thorax. Par ordre de fréquence, on retrouve le ventricule droit, le ventricule gauche, l'oreillette droite et l'oreillette gauche. Plus rarement, on peut retrouver une atteinte des artères coronaires ou des valves (13). C'est surtout dans ce type de lésions cardiovasculaires que les chirurgiens doivent intervenir en extrême urgence, souvent hors de structures opératoires adaptées, sans moyens techniques adéquats (pas de CEC, pas de récupérateur de sang...) et sans personnel compétent en chirurgie cardiovasculaire. Parfois il s'agit de situations où le chirurgien, malgré ses moyens et sa compétence se trouve confronté aux limites des procédures traditionnelles d'hémostase. Souvent le seul geste possible consiste à obturer la plaie par une compression au doigt. Cette manœuvre est efficace mais limite l'action du chirurgien notamment en cas de plaies multiples. Cela souligne l'intérêt de disposer d'un système qui soit capable d'arrêter l'hémorragie rapidement et de mise en œuvre facile. Cela libère ainsi les mains du chirurgien qui devient opérationnel pour planifier un geste d'hémostase déjà validé ou pour faire appel à un confrère chirurgien cardiaque ou vasculaire, voire pour envisager un transfert vers une unité spécialisée. Cela laisse également la marge de temps nécessaire pour ajuster la réanimation, compenser les pertes sanguines et se préparer à la phase de réparation.

Concept théorique de base

Le principe théorique de ce nouveau concept repose sur l'application d'un vide important transmis par l'intermédiaire d'une ventouse posée directement à la surface du tissu lésé (11-12). Selon la nature du tissu, souple ou rigide, la ventouse peut être simple ou munie d'une colonne centrale dans un but de tamponnement. L'utilisation du vide à la surface du cœur est une technique éprouvée depuis des années dans la chirurgie des artères coronaires à cœur battant, sans morbidité pour les patients (14). L'expérience a montré que la majorité des patients victimes de plaies cardiaques qui atteignent vi-




Figure 1 - Schéma expliquant le principe de fonctionnement des ventouses simples sur les tissus souples.

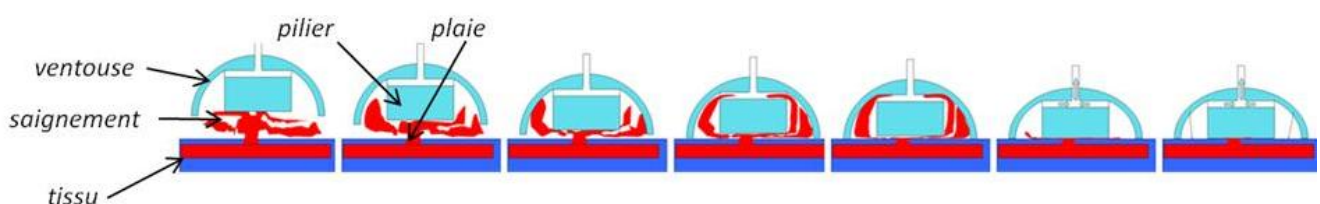


Figure 2 - Schéma expliquant le principe de fonctionnement des ventouses à colonne centrale sur les tissus rigides.

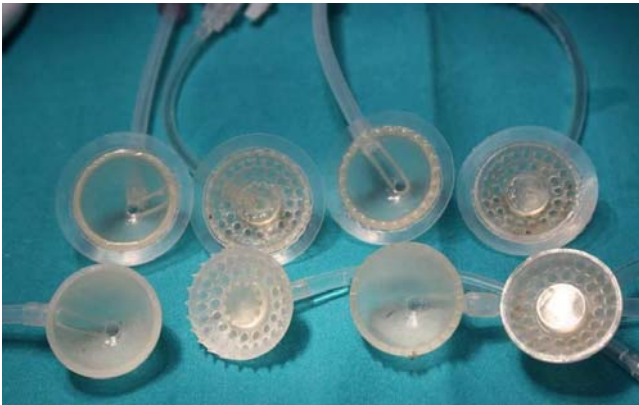

Figure 3 - Quelques exemples de ventouses simples ou avec colonne centrale de tamponnement.

vants une unité de chirurgie spécialisée présentent des plaies de dimensions inférieures à 1 cm (15). Au-delà, les patients décèdent généralement sur le lieu de leur blessure. D'où la nécessité d'un acte de sauvetage immédiat qui consiste à obstruer la plaie par le doigt. Si le doigt du chirurgien est remplacé par une cupule recouvrant hermétiquement la plaie, l'hémorragie s'arrête quand la cupule est pleine. Le principe théorique du nouveau concept est basé sur la création d'une forte dépression dans cette cupule qui se comporte alors comme une ventouse. Cette dépression génère immédiatement une force d'application de la ventouse qui se plaque hermétiquement sur les tissus environnant l'effraction vasculaire. Le contrôle du saignement peut alors se faire différemment selon la souplesse des tissus.

Dans les tissus souples comme la graisse, le muscle, ou les oreillettes, le tissu est aspiré dans la ventouse qui étouffe le saignement (fig. 1).

En cas de tissus plus rigides, comme l'aorte, les ventricules ou le foie, le contrôle du saignement ne peut être assuré par cette simple dépression. Il faut associer au centre de la ventouse une colonne qui tamponne la plaie comme le ferait le doigt du chirurgien (fig. 2). Cette colonne peut être pleine ou creuse. L'intérêt des colonnes creuses est d'associer au tamponnement un produit hémostatique disposé directement dans la partie creuse afin d'améliorer le pouvoir hémostatique de la ventouse.

Réalisation pratique de l'instrumentation

Ces ventouses sont faites en silicone dont les différents degrés de souplesse sont évalués en unités *shore* qui varient entre 35 et 50. Leurs formes et leurs dimensions sont variables de façon à pouvoir s'adapter aux différents types de plaies hémorragiques sur lesquelles elles seront appliquées (fig. 3). Certaines ventouses peuvent avoir une forme de cupule hémisphérique, d'autres une forme de plaque. Leur hauteur varie entre 15 et 25 mm et leur diamètre entre 1,5 cm à 12 cm. Le vide est transmis dans la ventouse par une tubulure reliée à un générateur de vide (système d'aspiration médical : pompe électrique ou manuelle, bocal de vide type Redon) afin d'assurer une dépression allant au maximum jusqu'à -700 mm Hg. Les ventouses sont stérilisables selon les procédures classiques pour les instruments chirurgicaux et sont emballées isolément sous vide. Ce nouveau dispositif médical fait l'objet d'un brevet, déposé le 08/02/2008 sous la référence FR 08/00676.

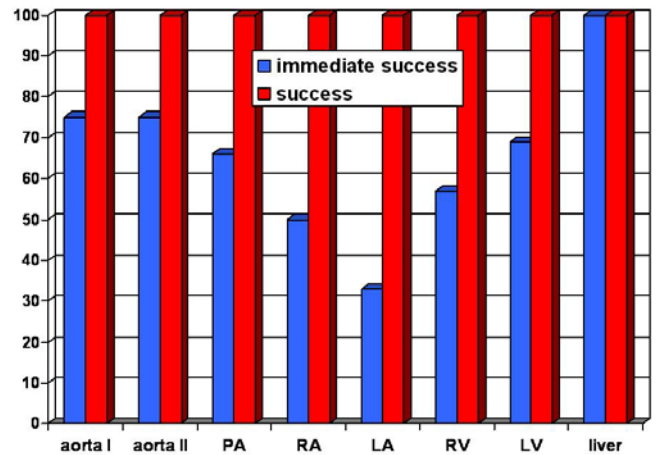


Figure 4 - Diagramme présentant les résultats de la pose de ventouses au niveau de plaies hémorragiques expérimentales de l'aorte ascendante (aorta I), de la crosse aortique (aorta II), de l'artère pulmonaire (PA), de l'oreillette droite (RA) et gauche (LA), du ventricule droit (RV) et gauche (LV), et du foie (Liver).

Méthodes d'étude et résultats

Méthodes d'étude

Etude expérimentale chez l'animal

Cette étude a été réalisée dans les conditions réglementaires définies par le « Guide for the care and use of Laboratory animals » (National Institutes of Health USA). Conformément à la directive européenne 86/609/CEE, les expérimentations ont été réalisées selon les recommandations du Comité d'éthique. Les animaux étaient des brebis, âgées de plus de 5 ans, résidant dans l'animalerie de la clinique chirurgicale vétérinaire de l'université de Sassari (Italie), surveillées par une équipe vétérinaire. Cette étude expérimentale a porté sur 85 brebis, chez lesquelles 200 plaies ont été réalisées. Le site des plaies était l'aorte ascendante dans 20 cas (10 %), la crosse aortique dans 10 cas (5 %), l'artère pulmonaire dans 10 cas (5 %), les oreillettes droite et gauche dans 50 cas (25 %), le ventricule gauche dans 25 cas (12,5 %), le ventricule droit dans 25 cas (12,5 %) et le foie dans 60 cas (30 %). L'étude est centrée sur trois objectifs :

- un objectif principal : la capacité du dispositif hémostatique à contrôler immédiatement les saignements massifs (*success*) ;
- deux objectifs secondaires :
 - l'obtention de l'hémostase d'emblée au premier essai (*immediate success*) ;
 - la persistance de l'hémostase définitive après ablation du dispositif.

Comme le montre le diagramme (fig. 4), l'objectif principal de contrôle des hémorragies est obtenu dans 100 % des cas quelque soit le site des plaies tandis que l'objectif secondaire d'obtention d'une hémostase immédiate au premier essai est atteint dans 77 % des cas. La persistance de l'hémostase après l'ablation du dispositif est quant à elle obtenue dans 75 % des plaies après une période moyenne de 30 minutes.

Compte tenu de ces résultats encourageants, confirmant la faisabilité, l'efficacité et la sécurité du dispositif hémostatique à dépression chez l'animal, l'étape suivante de son évaluation chez l'homme, dans le cadre d'essais cliniques, a pu être engagée en conformité avec la législation en vigueur (analyse de risque validée par l'Agence Française de Sécurité Sanitaire des Produits de Santé, AFSSA/PS).

Etudes cliniques

Essai clinique contrôlé

L'évaluation de l'instrumentation basée sur ce nouveau concept a été réalisée chez l'homme dans le cadre d'une étude pilote, contrôlée, non randomisée (étude HEMOCARD-N°DCIC-08 09). Cette étude monocentrique a été réalisée dans le service de chirurgie cardiaque du Professeur Blin, au CHU de Grenoble, chez 30 patients de juillet 2008 à avril 2009. Il s'agissait d'évaluer prospectivement la faisabilité chez l'homme de ce dispositif pour contrôler des plaies cardiaques et vasculaires peropératoires lors d'une intervention de chirurgie cardiaque incluant une circulation extra-corporelle.

L'objectif principal de l'étude était de montrer que la ventouse permettait d'obtenir le contrôle du saignement chirurgical au niveau de l'orifice de la canulation rétrograde placée sur l'oreillette droite. Le critère de jugement principal était la persistance ou non d'un saignement au niveau de l'orifice de la canulation rétrograde lorsque la ventouse était en place.

Les objectifs secondaires étaient au nombre de 3 :

- Objectif 1 : montrer la persistance de l'arrêt du saignement au niveau de l'orifice de canulation rétrograde après retrait de la ventouse.
- Objectif 2 : montrer que la ventouse permettait l'arrêt du saignement au niveau de l'orifice de canulation antérograde placée sur l'aorte ascendante.
- Objectif 3 : montrer la persistance de l'arrêt du saignement au niveau de l'orifice aortique après retrait de la ventouse.

L'objectif principal a pu être obtenu chez 100 % des patients. De même, la ventouse a permis de contrôler efficacement 100 % des saignements au niveau de l'orifice de canulation aortique. Par contre, la persistance de l'arrêt du saignement n'a été obtenue que chez 1 patient au niveau de l'orifice de canulation rétrograde et 4 patients au niveau de l'orifice de canulation antérograde.

Essai clinique ouvert

Après avoir été validé sur le plan expérimental puis lors d'un essai clinique contrôlé avec l'accord de l'AFSSAPS, cette nouvelle instrumentation a été utilisée à plusieurs reprises comme ultime recours dans des situations cliniques d'urgence. Actuellement, nous avons recensé 8 observations au CHU de Grenoble.

- Cas 1 (fig. 5). Il s'agit d'un patient de 65 ans, cirrhotique, opéré d'un anévrisme de l'aorte abdominale par laparotomie. Pendant l'intervention, le patient a présenté brutalement un arrêt cardiaque nécessitant la pose en urgence d'un dispositif de suppléance circulatoire (ExtraCorporeal Membrane Oxygenation artério-veineuse) par abord des vaisseaux fémoraux. Au cours du massage cardiaque un instrument chirurgical a perforé le foie provoquant une hémorragie majeure du fait de la conjonction de l'hypertension portale et de l'insuffisance cardiaque droite secondaire à l'arrêt circulatoire. Ne pouvant réaliser de suture sur ce foie cirrhotique, le chirurgien a appliqué sur la capsule du foie un dispositif hémostatique à dépression en regard de la plaie. Le contrôle immédiat de l'hémorragie a alors permis au chirurgien de reprendre l'abord vasculaire des vaisseaux fémoraux. Le dispositif a été retiré après 40 minutes et la plaie hépatique qui s'était tarie a été consolidée par encollage. Le patient a été transféré en réanimation dans les suites de l'intervention et n'a pas présenté de reprise hémorragique au niveau de sa plaie hépatique.
- Cas 2 (fig. 6). Il s'agit d'un homme de 75 ans qui présentait une tamponnade néoplasique. Un drainage péricardique avait été réalisé dans un hôpital périphérique. Cependant, une perforation iatrogène de la face inférieure du ventricule droit a été réalisée au cours de ce drainage péricardique. Le patient a été transféré en urgence au CHU où il a été opéré immédiatement car il présentait à son arrivée un arrêt cardiaque avec une tamponnade cardiaque. Après péricardi-

centèse par voie sous xyphoïdienne, le cathéter a été retiré et la plaie immédiatement contrôlée par la pose d'une ventouse hémostatique pendant 30 minutes. Ce délai a permis au patient de récupérer une hémodynamique efficace. A l'ablation du dispositif hémostatique, l'absence de reprise du saignement a permis de consolider la plaie sèche par un point patché. Les suites postopératoires n'ont pas montré de reprise hémorragique de la plaie cardiaque. Le patient est décédé quelques semaines après son admission dans le service d'oncologie.

- Cas 3 (fig. 7). Il s'agit d'une femme de 78 ans qui présentait une tamponnade post-infarctus. Elle avait été hospitalisée en urgence dans un hôpital périphérique où elle avait bénéficié d'un drainage péricardique. Toutefois, cette ponction s'était compliquée d'un collapsus et la patiente avait dû être transférée en urgence au CHU. A l'arrivée, la patiente était toujours en collapsus et une intervention chirurgicale était décidée en urgence. Après sternotomie et ouverture du péricarde, le chirurgien a constaté que le drain pénétrait dans la face postérieure du ventricule gauche à travers la zone d'infarctus, non suturable. Il a donc mis en place une ventouse et c'est après plusieurs repositionnements qu'il a pu obtenir un contrôle parfait de l'hémorragie. La plaie, située à la face postérieure du cœur en pleine zone d'infarctus, n'a pu être fermée à cœur battant. Sous clampage aortique (CEC), la ventouse a été retirée après 45 minutes ce qui avait permis d'obtenir une plaie sèche. La plaie a été consolidée par une compresse hémostatique encollee. Dans les suites postopératoires, la patiente n'a pas présenté de complication hémorragique. Elle est décédée d'une insuffisance cardiaque au 23^{ème} jour postopératoire.
- Cas 4 (fig. 8). Il s'agit d'une patiente de 35 ans, opérée 30 ans auparavant pour tétralogie de Fallot. Elle était réopérée pour valvulopathie de la voie pulmonaire totalement incontinente. L'insuffisance cardiaque droite majeure avait entraîné une dilatation du VD qui était fortement symphysé à la face postérieure du sternum. Lors de la sternotomie, la face antérieure du VD a été blessée partiellement à 2 reprises. Les plaies du VD étaient de petite taille, non transfixantes, et ont été traitées à l'aide de 2 ventouses. La pose de ces deux dispositifs a permis d'obtenir une hémostase définitive après 50 minutes. Les plaies ont été consolidées par encollage sur une compresse hémostatique. Le patient a eu des suites postopératoires simples et a quitté le service à J10.
- Cas 5 (fig. 9). Il s'agit d'une patiente de 84 ans opérée pour remplacement mitral et aortique avec décalcification extensive de l'anneau et de la racine aortique. La survenue précoce en réanimation d'une hémorragie post-opératoire abondante et persistante a imposé une reprise chirurgicale en urgence. Après reprise de la sternotomie, le chirurgien a constaté que l'hémorragie provenait d'un hématome sous-adventiciel à la face postérieure de l'anneau aortique, entre l'aortotomie et la naissance du tronc coronaire gauche, au niveau du sinus de Theile. Toutes les tentatives d'hémostase par différentes colles et produits hémostatiques ayant échoué le chirurgien a posé sur cette zone fragile, insuturable, une ventouse qui a été laissée en place 15 mm. A l'ablation de la ventouse, le saignement était totalement tari et la plaie sèche a seulement été consolidée par encollage sur une compresse hémostatique. La patiente a eu des suites postopératoires simples et a pu quitter le service à J10.
- Cas 6 (fig. 10). Il s'agit d'une patiente de 85 ans opérée pour remplacement valvulaire dans une sténose aortique massivement calcifiée imposant une décalcification de l'anneau. Au déclampage, le chirurgien a noté l'apparition d'un hématome expansif de la racine antérieure de l'aorte avec une hémorragie massive au niveau de l'infundibulum. La reprise immédiate, sous clampage aortique a permis, après l'ablation de la bioprothèse de fermer une brèche ventriculaire sous annulaire. Les calcifications de la paroi aortique

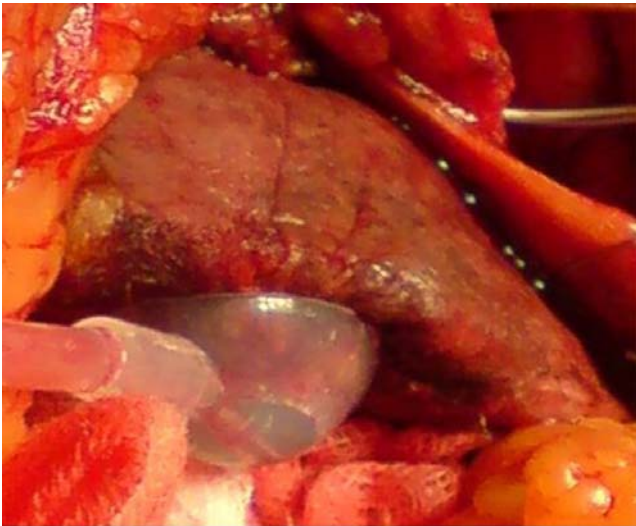


Figure 5 - Vue opératoire de la ventouse fixée sur le foie cirrhotique du patient.

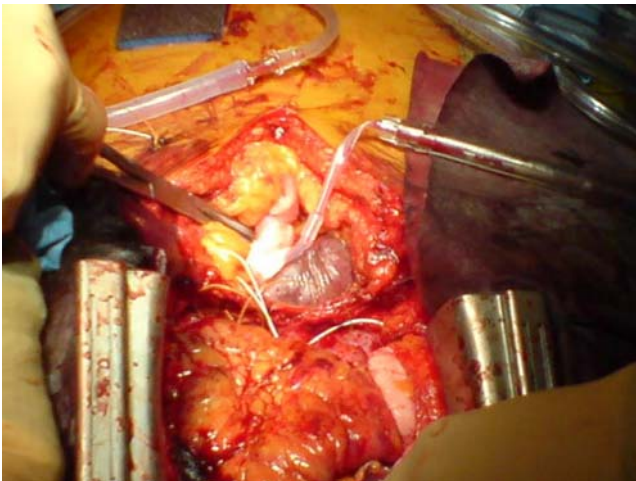


Figure 6 - Vue opératoire de la ventouse fixée sur le ventricule droit.

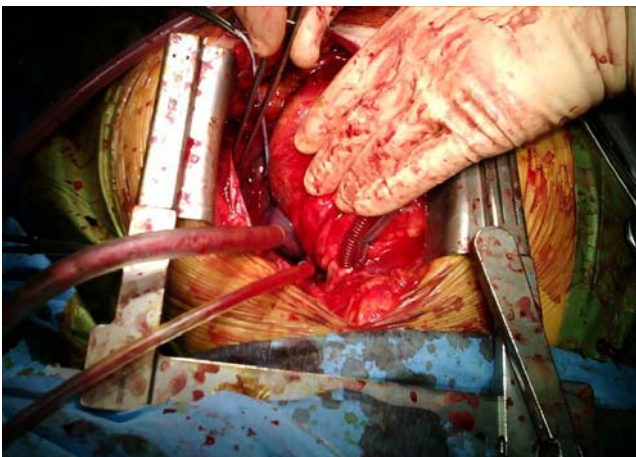

Figure 7 - Vue opératoire de la ventouse fixée sur la face postérieure du ventricule gauche.

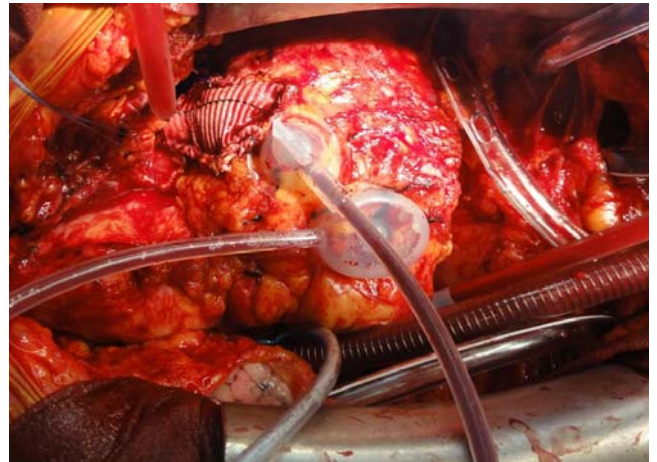

Figure 8 - Vue opératoire des 2 ventouses fixées sur le ventricule droit.

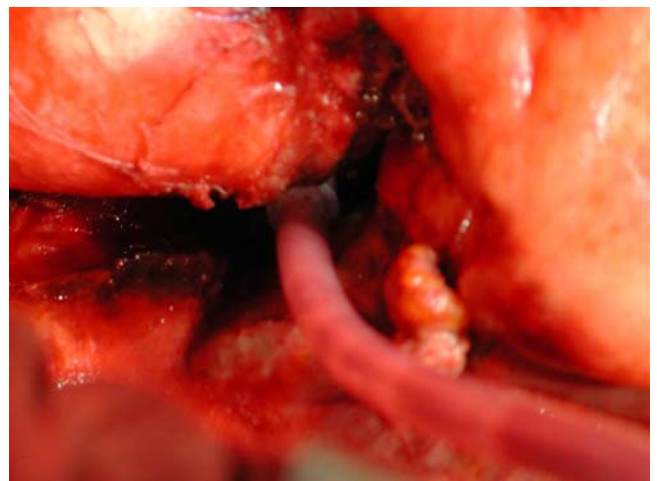


Figure 9 - Vue opératoire de la ventouse fixée à la face postérieure de l'anneau aortique dans le sinus de Theile.

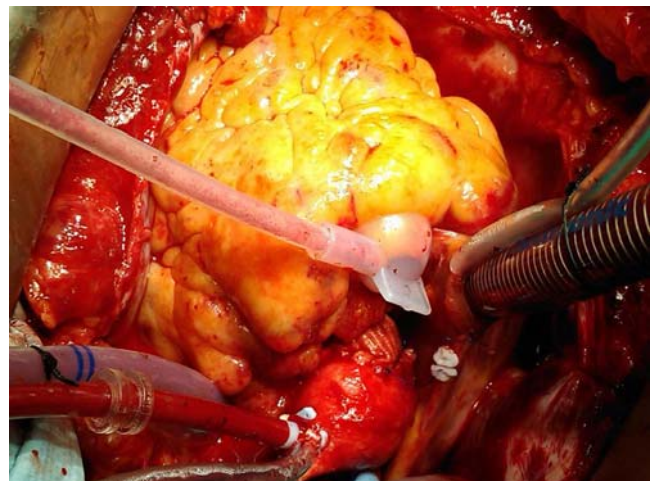


Figure 10 - Vue opératoire de la ventouse fixée à la face postérieure de la racine de l'aorte.

empêchant une fermeture directe, l'aortotomie a été fermée par interposition d'un patch d'agrandissement en dacron. Après le second déclampage, le chirurgien a noté la persistance d'un saignement résiduel modéré par une fissuration épicaudique de la surface de l'infundibulum à distance de l'aortotomie. La pose d'une ventouse pendant près de 15 minutes a permis de tarir le saignement qui a été consolidé par encollage simple sur une compresse hémostatique. La patiente a eu des suites post-opératoires simples et a quitté le service à J12.

- Cas 7 (fig. 11). Il s'agit d'un homme de 82 ans qui, à la suite d'une tentative d'autolyse par arme à feu a présenté une plaie thoraco-abdominale avec point d'entrée au niveau sous mamelonnaire gauche dans le 7^{ème} espace intercostal, sans point de sortie. La balle a été mise en évidence sur une radiographie pulmonaire dans le médiastin postérieur. Le patient a été pris en charge initialement dans un hôpital périphérique situé à environ 100 km de Grenoble où il a reçu les premières mesures de réanimation avant d'être transféré au CHU. A son arrivée, son état général s'est aggravé et une échographie cardiaque a révélé un hémopéricarde majeur responsable d'une tamponnade justifiant une intervention chirurgicale en urgence. Après la réalisation d'une sternotomie, le chirurgien a constaté la présence d'une plaie pénétrante hémorragique du ventricule droit au fond d'une tranchée de 8 x 40 mm située au ras de l'artère interventriculaire antérieure. Elle a été immédiatement contrôlée par la mise en place d'une ventouse hémostatique. Puis, une laparotomie exploratrice a été réalisée. Seul une plaie diaphragmatique a été mise en évidence. Elle a été traitée par une suture simple. Après les 45 minutes nécessaires à l'exploration abdominale, le dispositif hémostatique a été retiré. La constatation d'une hémostase complète a permis de suturer cette plaie sèche par des points superficiels appuyés sur pledget, au ras de l'artère interventriculaire antérieure avec consolidation par un encollage entre deux compresses hémostatiques. Le patient a ensuite été transféré en réanimation où il est décédé à J5 d'une défaillance multiviscérale. Aucun saignement postopératoire n'a été mis en évidence au niveau de la plaie (16).
- Cas 8 (fig. 12). Il s'agit d'une femme de 34 ans qui a été blessée par arme blanche au niveau du 5^{ème} espace intercostal gauche sur la face antérieure du thorax. Elle a été transférée au CHU dans un état hémodynamique stable. Une échographie cardiaque a révélé la présence d'un hémopéricarde. La patiente s'est rapidement dégradée sur le plan hémodynamique avec une tamponnade justifiant une intervention chirurgicale en urgence. Après sternotomie, le chirurgien a observé la présence d'une plaie franche de 12 mm située à la face antérieure du ventricule droit, à 25 mm de l'artère ventriculaire antérieure distale. Il existait aussi une plaie associée de l'artère mammaire interne gauche. Une ventouse a immédiatement été posée sur la plaie permettant de contrôler l'hémorragie. La ventouse a été laissée en place pendant 45 minutes, ce qui a permis aux anesthésistes de stabiliser la patiente sur le plan hémodynamique et au chirurgien de ligaturer l'artère mammaire interne rétractée. A l'ablation de la ventouse, le saignement a repris ce qui a imposé sa remise en place et la préparation d'une suture de la plaie. L'hémostase définitive de la plaie a été obtenue par 2 sutures en U au pds 4.0, renforcées par un fragment de péricarde. La plaie a été consolidée par un encollage sur une compresse hémostatique. Les suites post-opératoires ont été favorables et la patiente a pu quitter l'hôpital à J10.

Résultats globaux

Les résultats expérimentaux et les résultats des essais cliniques confirment la faisabilité, l'efficacité et la sécurité de ces dispositifs hémostatiques à dépression lors du contrôle des

plaies hémorragiques opératoires ou traumatiques en chirurgie cardiaque et des gros vaisseaux ainsi que pour les plaies du foie.

L'objectif principal de ce système est d'obtenir une hémostase immédiate de l'hémorragie. Cette hémostase est en principe temporaire. Elle donne au chirurgien et à l'anesthésiste le temps nécessaire pour se préparer à une hémostase définitive qui peut être réalisée selon les méthodes chirurgicales traditionnelles. L'analyse de nos résultats expérimentaux et cliniques confirme que l'hémostase de ces plaies hémorragiques est assurée dans 100 % des cas.

Cette hémostase n'est pas systématiquement réalisée d'emblée lors de la première pose de la ventouse. Ainsi, dans les études expérimentales, l'hémostase était obtenue d'emblée dans 77 % des cas. Dans notre série d'observations cliniques, la ventouse a du être repositionnée à plusieurs reprises pour contrôler efficacement l'hémorragie chez un patient. Elle a été réalisée d'emblée chez les 7 autres patients avec contrôle immédiat de l'hémorragie. En cas d'échec de la pose, la dépression transmise dans la ventouse ne permet pas d'assurer sa fixation hermétique sur les tissus et entraîne une aspiration de sang dans le générateur de vide. Ce sang peut être parfaitement récupéré dans le champ opératoire par un dispositif adéquat (Cell Saver®).

Bien que l'objectif principal de ces dispositifs hémostatiques à dépression soit en priorité le contrôle immédiat de l'hémorragie, il arrive parfois que l'hémostase soit définitive après retrait de la ventouse. Cette hémostase "provisoire prolongée" fait intervenir la coagulation, elle transforme la plaie hémorragique en "plaie sèche". L'expérimentation animale a permis de constater que l'arrêt du saignement persistait dans 75 % des cas après retrait des ventouses (pour une période de pose moyenne de 30 minutes). Les résultats de l'étude clinique contrôlée en chirurgie cardiaque sont nettement moins encourageants puisque l'arrêt du saignement ne persistait que dans 3 à 13 % des cas selon le site de pose. Cependant, il faut nuancer ces résultats par le fait que les patients étaient parfaitement anticoagulés lors de la chirurgie cardiaque avec circulation extra-corporelle, et par le fait que la durée de pose ne pouvait excéder 15 minutes pour ne pas rallonger l'intervention initiale. Parmi les 8 patients de notre série clinique, l'hémostase définitive était obtenue chez 7 patients pour une durée moyenne de pose de 34 minutes.

Discussion

Dans la littérature on retrouve très peu de systèmes utilisant le principe du vide pour obtenir une hémostase chirurgicale. Une technique d'hémostase utilisant un drainage de Redon pour faire l'hémostase au niveau du Sinus de Theile a été décrite en chirurgie cardiaque (17). L'utilisation d'une dépression pour contrôler une hémorragie peut paraître paradoxale. Cependant, c'est l'association à cette dépression d'un tamponnement par une colonne centrale qui a permis d'assurer l'efficacité du nouveau concept pour contrôler les plaies hémorragiques. Actuellement, les principales indications de ces dispositifs hémostatiques à dépression sont les suivantes :

- les zones d'accès difficile (face postérieure du cœur ou de l'aorte...);
- les zones impossibles à clamper (proche d'une coronaire, ventricule...);
- les tissus fragiles (foie cirrhotique, rate, etc.), difficile ou impossibles à suturer;
- les saignements très abondants posant des problèmes de contrôle et de visualisation de la plaie (aorte, veine cave,...).

Actuellement, les ventouses issues de ce concept ne sont pas commercialisées. Cependant, leurs performances sont très prometteuses et permettent d'envisager de nouvelles perspectives pour assurer l'hémostase chirurgicale dans d'autres

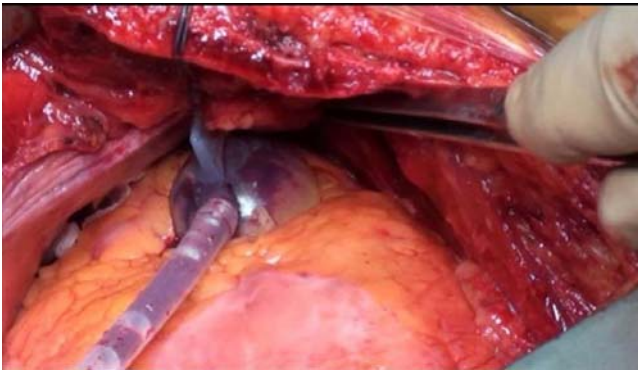


Figure 11 - Vue opératoire de la ventouse fixée sur le ventricule gauche.

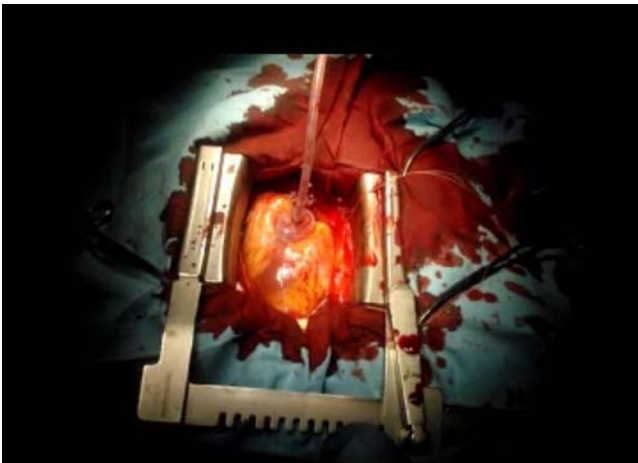


Figure 12 - Vue opératoire de la ventouse fixée sur le ventricule droit.

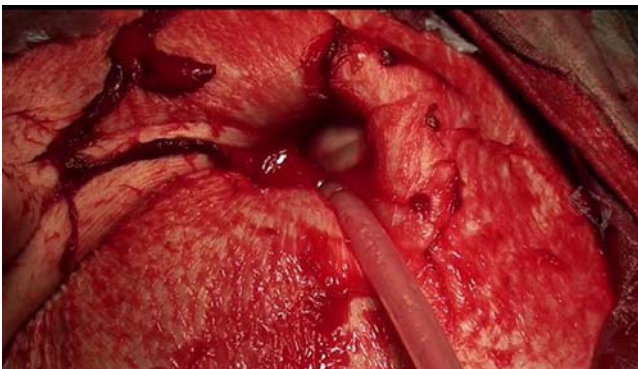


Figure 13 - Vue opératoire expérimentale d'une ventouse contrôlant une plaie hémorragique de l'artère fémorale au niveau d'une plaie inguinale.

spécialités que la chirurgie cardiaque. En effet, au fil de l'avancement des études expérimentales et cliniques, l'utilisation de ce concept s'est rapidement révélé efficace en chirurgie traumatologique, en particulier pour contrôler les plaies des viscères pleins, par définition hypervascularisés (foie, rate...). Cette utilisation en chirurgie d'urgence civile pourrait certainement être aussi applicable en chirurgie militaire. Ainsi, il a été décidé de doter l'hôpital médico-chirurgical de l'OTAN à Kaboul d'un certain nombre des ces ventouses. En effet, du fait de l'extrême médicalisation de l'avant et de la rapidité des évacuations sanitaires hélicoptérées en Afghanistan, les chirurgiens militaires travaillant dans cet hôpital ultrasophistiqué peuvent parfois prendre en charge des blessés particulièrement lourds qui, dans des conflits antérieurs n'auraient pas atteint vivants les structures hospitalières. Pour certains d'entre eux, les techniques validées pour contrôler les plaies hémorragiques sont parfois inadéquates ou insuffisantes, d'où l'intérêt de disposer dans ces cas extrêmes de ces ventouses hémostatiques. Secondairement, il est envi-

sagé d'évaluer le dispositif sur les plaies hémorragiques des racines des membres ou du cou. Ces plaies regroupent les plaies des artères fémorales au niveau du Scarpa (fig. 13), des artères humérales au niveau du creux axillaire ou des artères carotidiennes au niveau cervical. Du fait de l'hémorragie potentiellement létale qu'elles entraînent, elles posent un véritable défi thérapeutique, en particulier sur les champs de bataille. En effet, ces régions anatomiques sont mal protégées par les gilets pare-balles et les garrots sont peu adaptés pour contrôler les plaies hémorragiques survenant dans ces régions. Nous avons déjà pu démontrer expérimentalement la faisabilité et l'efficacité de cette nouvelle instrumentation lors d'un essai préliminaire de contrôle de plaies fémorales chez la brebis. Cette application pourrait s'étendre à la prise en charge préhospitalière en traumatologie civile sous réserve d'une codification précise du geste et d'un apprentissage de la pose par des praticiens non chirurgiens. Les avantages de ces dispositifs en chirurgie traumatologique civile et militaire sont les suivants :

- simplicité d'emploi : la mise en œuvre d'un tel dispositif ne nécessite aucune compétence particulière en chirurgie cardiaque. Cela pourrait permettre à de jeunes chirurgiens confrontés pour la première fois à une plaie cardiovasculaire de contrôler la plaie immédiatement et sans morbidité ;
- faible encombrement : chaque dispositif pèse tout au plus une centaine de grammes et est stérilisable. Le vide peut être créé par une seringue et être entretenu par une bouteille de Redon. Aucun matériel spécifique n'est donc nécessaire à la mise en œuvre de ces dispositifs. Il est très simple d'incorporer ces dispositifs dans des lots de chirurgie cardiovasculaire sans en augmenter le volume ni le poids ;
- plaies multiples : s'il est vrai qu'une plaie hémorragique isolée peut être plus ou moins facilement contrôlée par le doigt du chirurgien, il n'est pas rare que les blessés soient polycrédés (notamment en chirurgie de guerre lors de blessures par éclats d'obus) ou présentent d'autres plaies hémorragiques comme c'était notamment le cas pour les patients 7 et 8. Dans ce cas, il devient impossible pour le chirurgien d'aveugler toutes les plaies en même temps et la pose de ces dispositifs permet d'assurer une ou plusieurs hémostases temporaires pendant que le chirurgien est occupé à contrôler une des plaies.

Les autres champs d'application de ces dispositifs hémostatiques à dépression sont représentés par la chirurgie laparoscopique, la chirurgie gynécologique et la prise en charge préhospitalière. Ainsi, une étude clinique est actuellement en cours dans le service de chirurgie obstétrique du CHU de Grenoble pour évaluer une ventouse spécifique dans les hémorragies de la délivrance Cette ventouse (fig. 14) a été spéciale-



Figure 14 - Modèle de ventouse utilisée pour contrôler les hémorragies de la délivrance sur utérus atone.

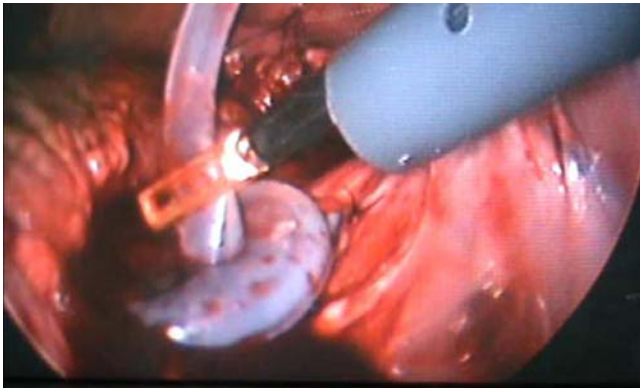


Figure 15 - Vue opératoire d'une ventouse fixée sur les vaisseaux pelviens lors d'une plaie expérimentale en chirurgie laparoscopique.

ment conçue pour pouvoir s'adapter aux utérus gravides atones. En chirurgie réglée laparoscopique, ces ventouses représentent une option chirurgicale d'avenir. En effet, des dispositifs ont été créés pour pouvoir être introduits par les trocarts de coelioscopie (fig. 15) (18). Ils ont montré leur efficacité pour contrôler des plaies hémorragiques expérimentales des vaisseaux pelviens (19). L'intérêt de ces ventouses coelioscopiques est d'assurer une hémostase temporaire voire définitive en cas de plaie hémorragique iatrogène, ce qui permet alors au chirurgien d'éviter une conversion voire d'économiser les pertes sanguines si la conversion s'impose. On peut aussi envisager d'utiliser ces ventouses coelioscopiques dans un but de traction viscérale pour aider à la dissection, ce d'autant que la ventouse est fixée sur un organe qui sera retiré. Enfin, ces ventouses ont aussi été utilisées en chirurgie thyroïdienne pour aider à l'extraction d'un volumineux goître plongeant (20).

Conclusion

Ces dispositifs hémostatiques à dépression constituent une nouvelle instrumentation chirurgicale efficace et sûre pour contrôler des plaies hémorragiques. Ils sont une alternative aux techniques d'hémostases conventionnelles lorsque ces dernières se révèlent inapplicables ou insuffisantes pour stopper une hémorragie qui va inéluctablement évoluer vers le décès du patient. Ces dispositifs devraient à terme être disponibles dans tous les centres hospitaliers prenant en charge des urgences chirurgicales, dans les structures chirurgicales opérationnelles du Service de Santé des Armées Français et même dans les véhicules de transport des blessés, à commencer par les véhicules spécialisés de réanimation des SAMU.

Question en séance

Question de M Germain

Pour les plaies du cœur traitées par suture ou par ventouse, avez-vous observé des anévrysmes du cœur ?

Réponse

Nous n'avons pas encore constaté d'anévrysme du cœur après la pose de ces ventouses. Cependant, il faut noter que notre recul par rapport à la première pose en urgence est relativement court. En effet, la première utilisation en urgence pour une plaie du cœur a eu lieu en 2011. On peut effectivement penser que certains patients pourraient éventuellement pré-

senter des anévrysmes à distance dans les cas où la plaie n'a pas été suturée après le retrait de la ventouse.

Sources de financement

Université de Médecine Joseph Fournier, Grenoble
CHU de Grenoble

Financement personnel Pr Blin
Service de Santé des Armées Français

Références

1. Matos RI, Holcomb JB, Callahan C, Spinella PC. Increased mortality rates of young children with traumatic injuries at a US army combat support hospital in Baghdad, Iraq, 2004. *Pediatrics* 2008;22:e959-66.
2. Spinella PC, Borgman MA, Azarow KS. Pediatric trauma in an austere combat environment. *Crit. Care Med* 2008;36:s293-296.
3. Carraway JW, Kent D, Young K, Cole A, Friedman R, Ward KR. Extremity arterial haemorrhage. *Resuscitation* 2008;78:230-5.
4. Zakharia AT. Thoracic battle injuries in the Lebanon war: review of the early operative approach in 1992 patients. *Ann Thorac Surg* 1985;40:209-13.
5. Rao SV. Bleeding as a predictor factor of mortality risk. *Rev Cardiovasc Med* 2006;7:12-8.
6. Zakharia AT. Analysis of 285 cardiac penetrating injuries in the Lebanon war. *J Cardiovasc Surg (Torino)* 1987;28:380-3.
7. Rizoli SB, Mantovani M, Baccarin V, Viera RW. Penetrating heart wounds. *Int Surg* 1993;78:229-30.
8. Mittal V, Mc Aleese P, Young S, Cohen M. Penetrating cardiac injuries. *Am Surg* 1999;65:444-8.
9. Dupeyron C, Rigal S, Pons F. Problème périopératoires posés par une plaie du cœur en situation d'exception J.E.U.R. 1995;8:101-106.
10. Jancovici R, Pons F, Dubrez J, Lang Lazdunski L. Traitement chirurgical des traumatismes thoraciques (I) ; *Encycl. Méd. Chir. ; (Elsevier, Paris), Techniques chirurgicales-Thorax, 42-445-A, 15p, 1996.*
11. Jebara V.A, Ghossain M.A., Saadé B. Plaie cardiaque: une expérience de dix ans de guerre. A propos de 32 cas opérés. *Ann Chir* 1989;43:117-20.
12. Okada Y, Suzuki H, Mukaida M, et al. Penetrating cardiac injuries. A pathological analysis of 20 autopsy cases. *Am J Forensic Med Pathol* 1990;11:144-8.
13. Guerrero K, Moreau-Gaudry A, Porcu P, Blin D. An innovative technique to control bleeding with vacuum device. *Eur J Cardiothorac Surg* 2011;39:1070-1072.
14. Beckman DJ, Bumb K, Bandy M, et al. Evaluation of hemodynamics: comparison of vacuum and mechanical stabilization in the beating heart. *Heart Surg Forum* 2003;6:220-3.
15. Demetriades D, Van Der Veen B.W. Penetrating injuries of the heart: experience over two years in South Africa. *J. Trauma* 1983;23: 1034-1041.
16. Porcu P, Moreau-Gaudry A, Chavanon O, Blin D. Haemostasis of a right ventricle-gunshot wound using a novel haemostatic vacuum device. *Interact Cardiovasc Thorac Surg* 2012;15:294-6.
17. Vander Salm TJ. Two techniques for the control of cardiac bleeding *Ann Thorac Surg* 1994;57:762-4.
18. Equy V, Moreau-Gaudry A, Porcu P, Columbano N, Masala G, Sanna Passino E, Schaal JP, Sergent F, Blin D. Évaluation d'une ventouse hémostatique intra-utérine pour le traitement de l'hémorragie du post-partum par atonie utérine sur un modèle animal ovin. 10e Journée Francophone de recherche en Obstétrique et Gynécologie (JFROG). CNIT Paris-La Défense - 8 décembre 2011 (Poster)
19. Equy V, Moreau-Gaudry A, Porcu P, Columbano N, Masala G, Sanna Passino E, Sergent F, Blin D. Modèle animal ovin pour l'évaluation de ventouses hémostatiques proposées pour l'hémostase vasculaire en chirurgie gynécologique et en coelioscopie. Journées Françaises de Recherche en Obstétrique et Gynécologie. 10e Journée Francophone de recherche en Obstétrique et Gynécologie (JFROG). CNIT Paris-La Défense - 8 décembre 2011 (Poster)
20. Brichon PY, Porcu P, Moreau-Gaudry A, Blin D. Extraction of subs-