# Thérapie chirurgicale du carcinome hépatique fibrolamellaire

## Surgical therapy of hepatic fibrolamellar carcinoma

**F Meriggi**

*Professeur Agrégé de Chirurgie*
*Université de Pavie (Italie), Département de Sciences Chirurgicales, Fondation IRCCS Hôpital San Matteo*

**Mots clés**

- Foie
- Carcinome fibrolamellaire
- Traitement chirurgical

**Résumé**

Bien que son évolution soit lente, le carcinome fibrolamellaire du foie reste une pathologie grave dont la thérapie élective est l'exérèse hépatique associée à une lymphadénectomie locorégionale, parfois élargie. La survie à 5 ans est de 40 à 76 % chez les patients réséqués. Le pronostic relativement favorable est principalement en relation avec l'absence d'hépatopathie chronique sous-jacente (cirrhose) et d'envahissement ganglionnaire. Parfois, compte tenu du jeune âge du patient et de l'absence de métastases extrahépatiques, la greffe du foie est indiquée dans les cas non résécables ou déjà opérés avec récidive hépatique.

**Keywords**

- Liver
- Fibrolamellar carcinoma
- Surgical therapy

**Abstract**

Hepatic fibrolamellar carcinoma (FLC) is an uncommon tumour that differs from hepatocellular carcinoma (HCC) in demographics, condition of the affected liver, tumour markers, and prognosis.
It characteristically manifests as a large hepatic mass in adolescents or young adults (mean age 23 years). Cirrhosis, elevated alpha-fetoprotein levels, and risk factors for HCC such as viral hepatitis are typically absent.
Hepatic fibrolamellar carcinoma is usually associated with serum tumour markers such as neurotensin, and a vitamin B12 binding protein.
The neoplasia is characterized pathologically by cords of tumoral cells surrounded by abundant collagenous fibrous tissue and arranged in a parallel or lamellar distribution.
Its usual radiologic image appears as a lobulated heterogeneous mass with a central scar in an otherwise normal liver.
The clinical picture of patients with FLC is variable. These patients commonly have pain, and palpable right upper quadrant abdominal mass. An uncommon presenting sign in men is a bilateral gynaecomastia secondary to a tumoral production of oestrogens.
Use of percutaneous biopsy (FNAB) is beneficial if there is diagnostic uncertainty after the radiologic investigation (US, CT, MRI).
The best treatment for FLC is surgical exeresis. The presence of advanced-stage disease, direct invasion of adjacent organs, lymphadenopathy, or limited metastases does not preclude attempts at curative resection. By an aggressive liver resection with extended lymphadenectomy the patients have a better prognosis than those resected for HCC with cirrhosis. The 5-year overall survival is 40-76%, but the 5-year recurrence-free survival is only 18-33% because FLC is frequently recurrent (61%). Lymph node metastasis is a significant negative prognostic factor. In very selected cases a liver transplantation may be indicated. Inoperable patients may benefit from neoadjuvant chemotherapy.

Décrit par HA Edmonson en 1956 (1), le carcinome fibrolamellaire du foie (CFL) est une tumeur maligne rare, qui représente 1 à 9 % des tumeurs malignes primitives hépatiques. Il survient généralement chez des patients jeunes (âge moyen 23 ans ; M:F = 1:1) avec un foie sain. Il n'y a presque jamais mention ni d'hépatite chronique ni de cirrhose hépatique d'origine virale B ou C (2-4). Chez les patients âgés de moins de 20 ans, le CFL représente 30 % des tumeurs malignes hépatiques primitives.
La race prévalente est caucasique (85,3 %) (5). En effet, il est intéressant remarquer qu'au Japon le CFL est beaucoup plus rare ; dans la période 1984-2002, on n'a observé que 19 cas contre les 200 cas observés en même temps dans les pays occidentaux. De plus, au Japon les patients sont plus âgés (âge moyen 30,4 ans) et le sexe masculin est prédominant (M:F = 2,2:1) (2, 6).
Sans aucune thérapie, un meilleur pronostic est reporté dans la littérature pour le CFL par rapport au CHC (carcinome hépatocellulaire) avec une survie moyenne de 32 mois *vs.* 6 mois et une survie médiane de 57 mois *vs.* 14 mois (7, 8).
Par conséquent, on serait porté à affirmer une moindre agressivité biologique du CFL. Cette donnée n'est pas exacte parce que le meilleur pronostic du CFL est justifié par la croissance tumorale lente, l'unicité de la lésion, l'âge du patient (jeune)

**Correspondance :**
*Pr Francesco Meriggi*
*Viale Libertà 35 27100 - Pavia (Italie)*
*E-mail : f.meriggi@libero.it*

Disponible en ligne sur www.bium.univ-paris5.fr/acad-chirurgie
1634-0647 - © 2011 Académie nationale de chirurgie. Tous droits réservés.

Figure 1. Pièce opératoire (hépatectomie droite). À la coupe, l'examen macroscopique retrouve une masse large, unique et bien délimitée (carcinome fibrolamellaire).

et, surtout, par l'absence d'une hépatopathie chronique sous-jacente (cirrhose), qu'on observe très fréquemment chez les patients atteints par un CHC (8).

## Anatomie pathologique

La pathogénie du CFL est encore incertaine bien qu'on évoque à son origine une hyperplasie nodulaire focale ou un CHC bien différencié (3, 5, 9-11). La tumeur a une croissance lente et souvent asymptomatique. Pour cela, on observe souvent une masse hépatique large (Ø 10 à 20 cm), bien délimitée, cloisonnée et quelque fois pédiculée (20 %) (2, 3) (fig. 1). Une grossesse avec ses modifications hormonales peut aggraver la progression tumorale (12, 13).
À l'examen histopathologique (2, 4, 8, 12, 14), la tumeur est composée de cordons d'hépatocytes néoplasiques, séparés par des travées fibreuses qui ont une distribution lamellaire et fusionnent pour former une cicatrice centrale (fig. 2). Les cellules tumorales sont de grande taille avec un cytoplasme éosinophile présentant des inclusions jalines (fig. 3).

## Complications

Le CFL peut se compliquer : rupture spontanée, ictère par obstruction, invasion (< 5 % des cas) de la veine porte ou des veines sushépatiques.

Figure 3. Histopathologie (carcinome fibrolamellaire). Cellules tumorales de grande taille avec un cytoplasme éosinophile présentant des inclusions jalines (□).

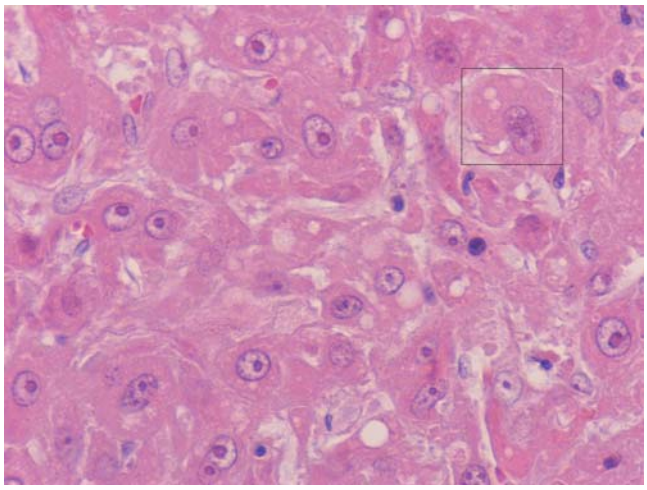

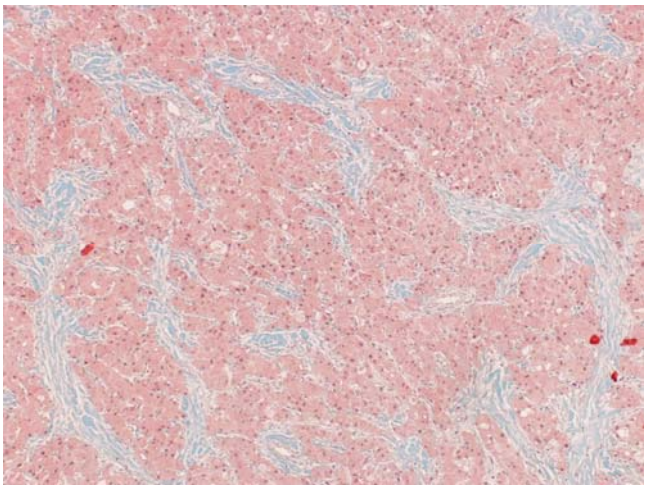

Figure 2. Histopathologie (carcinome fibrolamellaire). Cordons d'hépatocytes néoplasiques au cytoplasme éosinophile séparés par des travées fibreuses, qui ont une distribution lamellaire.

Le CFL métastase au foie, au diaphragme, au thorax (poumon, médiastin) et au péritoine. Les métastases aux ganglions locorégionaux (hépatiques et cœliaques) sont très fréquentes (50-70 % *vs.* 2,2-5,1 % pour le CHC) (2, 6, 8, 12,15-17).
Comme pour le CHC (15) des syndromes paranéoplasiques ont été décrits pour le carcinome hépatique fibrolamellaire. À noter un syndrome endocrine d'hyperoestrogénie secondaire avec gynécomastie chez le sexe masculin (2, 18, 19).
Le 17ß-estradiol est synthétisé par l'enzyme P450 aromatase des cellules tumorales à partir des androgènes. Cet enzyme est normalement présent dans les hépatocytes fœtaux et disparaît pendant la vie adulte ; il peut ré-apparaître dans les hépatocytes tumoraux (18).
En littérature, deux cas ont été rapportés de CFL avec démonstration immunohistochimique d'aromatase dans les hépatocytes tumoraux (2, 5, 20).

## Symptomatologie

La symptomatologie (2, 3, 12) date de 10 jours à 40 mois et peut être très vague : amaigrissement, asthénie, fièvre, frissons, vomissement, thrombophlébite migrante, aménorrhée. Chez l'homme, une gynécomastie bilatérale peut apparaître

Figure 4. IRM hépatique (carcinome fibrolamellaire). Masse hypo-intense (T1) et hyper-intense (T2) avec une cicatrice centrale hypo-intense (T1, T2).

(19).
Des symptômes plus spécifiques sont la douleur et la distension abdominale avec masse palpable au niveau de l'hypocondre droit.
Dans les cas compliqués, une hémobilie ou un hémopéritoine aigu peuvent survenir.

## Diagnostic

La suspicion de CFL peut être évoquée devant une tumeur hépatique de grande taille chez un patient jeune non cirrhotique.
Au-delà de l'examen clinique, les examens complémentaires permettant d'aboutir à un diagnostic de quasi-certitude sont le bilan hépatique (augmentation des transaminases et phosphatases alcalines) (2, 3, 12), les marqueurs tumoraux et l'imagerie (2, 3, 12, 16, 21).
Pour ce qui concerne les marqueurs tumoraux, il faut remarquer que l'élévation de l'alpha-foetoprotéine est rare (10 %) (3). Il en est de même pour l'ACE et le CA125 (3, 6). Les marqueurs tumoraux spécifiques à rechercher sont la neurotensine (5, 22) et une protéine liée à la vitamine B12 (2-4, 23).
Quant à l'imagerie, l'abdomen sans préparation peut montrer des calcifications intrahépatiques. L'échotomographie révèle une masse hyper-hypo-échogène avec nécrose et calcifications (35-55 % *vs.* 11 % pour le CHC) (2, 3, 12, 15, 24). La tomodensitométrie (TDM) avec produit de contraste permet d'individualiser une masse unique et hypodense (80-90 %) avec une cicatrice centrale (25 %) (2, 3), qui est l'expression d'une fibrose et d'une nécrose ischémique (3). Aussi, l'envahissement ganglionnaire - en particulier du pédicule hépatique et du tronc cœliaque - est bien explorable. En imagerie par résonance magnétique (IRM), la masse est hypo-intense (T1) et hyper-intense (T2) avec une cicatrice centrale hypo-intense (T1, T2) (fig. 4).
Le diagnostic différentiel est celui des masses hépatiques d'échostructure tissulaire. Il faut exclure un adénome hépatique, une hyperplasie nodulaire focale, un carcinome hépatocellulaire sclérosant (si l'âge du patient dépasse les 60 ans), un hémangiome calcifié géant, un cholangiocarcinome intrahépatique ou une métastase hépatique hypervascularisée (2, 3, 12, 15).
Le diagnostic de certitude est histologique. Il est réalisé par une ponction-biopsie hépatique (PBH) sous imagerie, qui peut comporter le risque d'essaimage du trajet de ponction. Aussi, elle n'est indiquée que lorsque le diagnostic n'est pas évident ou lorsqu'une transplantation hépatique est envisagée (3, 25).

## Traitement

### Traitement chirurgical

La seule thérapie à visée curative du CFL est la chirurgie (26, 27). À 5 ans la survie totale des patients réséqués est de 40 à 76 % et celle des patients non réséqués est nulle (28, 29).
D'habitude, le traitement chirurgical est précédé par un bilan pré-opératoire, qui doit bien évaluer l'état général du patient et l'extension tumorale.
Dans la plupart des cas, l'état général est bon car il s'agit de patients jeunes dont le foie n'est pas cirrhotique et qui n'ont pas de facteurs de gravité compliquant les fonctions vitales.
L'extension tumorale doit être explorée par un examen clinique soigneux à la recherche d'adénopathies superficielles palpables (sus-claviculaire, etc.) et par une imagerie (TDM, IRM) centrée sur l'abdomen et le thorax. En cas de signes d'appel, une scintigraphie osseuse et une TDM cérébrale sont aussi nécessaires.
Au niveau du foie, il faut vérifier le diamètre et la topographie de la lésion néoplasique, la présence éventuelle d'adénopathies locorégionales ou d'une thrombose portale.
Si le bilan pré-opératoire est négatif, l'exérèse partiale (résection) ou parfois totale (greffe) du foie est à considérer (2, 3, 6).

### Résection hépatique

D'après les données de la littérature, l'attitude chirurgicale doit être très agressive (30). En effet, la résécabilité (48-80 %) est favorisée par l'absence de cirrhose (2, 3, 6, 31). La technique chirurgicale est celle des résections hépatiques anatomiques majeures (32, 33). Compte tenu de l'envahissement ganglionnaire, qui est très fréquent (50-70 %), il est impératif associer à l'exérèse une lymphadénectomie locorégionale (hépatique et cœliaque), qui peut être élargie aux ganglions para-aortiques et iliaques (34, 35). En même temps, les métastases synchrones extrahépatiques doivent être réséquées.
Avec une telle attitude, on a reporté une mortalité opératoire inférieure à 5 % et une survie totale à 5 ans de 40 à 76 % (survie médiane jusqu'à 44,5 mois) (28, 29). Un patient a survécu 16 ans (27). Si on considère l'atteinte métastasique ganglionnaire (N+), la survie totale à 5 ans est de 45 % (N+) *vs.* 100 % (N-) (29).
Donc les facteurs pronostiques favorables sont l'unicité de la lésion hépatique et la négativité des ganglions (N-) (3, 26, 27,). Par ailleurs, il faut rappeler l'importance de l'absence de cirrhose, parce que la survie à 5 ans des patients réséqués pour un CFL est meilleure que celle des patients réséqués pour un CHC sur cirrhose (62 % *vs.* 27 %) ; mais, la même survie est presque superposable à celle des patients réséqués pour un CHC sans cirrhose (62 % *vs.* 58 %) (8).
Après une résection hépatique à visée curative, une chimiothérapie adjuvante (cisplatine) (17) est envisageable parce que la récidive postopératoire est fréquente (61 %) (2, 29, 31) dans un délai de 3 à 25 mois (28). À 5 ans la survie sans récidive de la maladie est de 18 à 33 % (28, 29).
En présence de récidives metachrones, souvent ganglionnaires, si possible il ne faut pas hésiter à réséquer encore (29, 35, 36) (fig. 5 à 8).
Chez les patients non résécables d'emblée, une chimiothérapie néo-adjuvante peut être essayée dans le but d'obtenir la conversion de la tumeur à la chirurgie. En littérature, on a reporté un pourcentage de conversion très encourageant (> 50 % des cas) (2, 3, 17).

### Greffe du foie

La greffe du foie (TH) peut être considérée dans des cas très sélectionnés, quand il s'agit de patients non résécables ou qui sont atteints d'une récidive hépatique importante sans métastases extrahépatiques (36, 37).
Les arguments en faveur de la greffe sont l'âge jeune et l'absence de lésions extrahépatiques. Les arguments contre sont que, par rapport aux patients cirrhotiques avec un CHC, on perd l'avantage de remplacer un foie qui fonctionne déjà mal pour une maladie dégénérative chronique sous-jacente (cirrhose). En plus, la mortalité opératoire peut être assez lourde (24-70 %) avec une survie médiane de 35,1 mois et une survie totale à 1, 5 et 10 ans de 63 %, 38 % et 25 % (3, 26, 27, 36, 38). À rappeler qu'après TH pour CHC sur cirrhose on a reporté une survie totale à 1, 5 et 10 ans de 53 %, 26 % et 19 % (38).
La survie postopératoire est conditionnée par la récidive, parfois tardive (> 1000 jours), de la maladie au foie (62 %), au poumon (56 %) et au squelette (18 %). Les facteurs favorisant sont la taille de la tumeur (Ø > 5 cm), l'invasion vasculaire et l'immunosuppression (36).
Par rapport à la transplantation hépatique cadavérique, le recours au donneur vivant pourrait élargir les indications, permettant une réduction des délais d'attente et un élargissement de l'offre de greffons disponibles. Mais il faut noter

Figure 5. TDM hépatique. Patient avec une suspicion de récidive de carcinome fibrolamellaire au niveau du lobe caudé. À noter une vraisemblable cicatrice centrale dans la lésion tumorale.

Figure 7. Pièce opératoire (même patient). Masse tumorale ganglionnaire cœliaque (A). À la coupe une bizarre nécrose centrale est bien évidente (B).

qu'il s'agit d'une intervention plus délicate et que le risque pour le donneur n'est pas négligeable (39, 40).

### Traitement médical

Quand aucun traitement chirurgical n'est possible, il ne reste qu'un traitement médical palliatif tel qu'une embolisation intra-artérielle ou une chimiothérapie (cisplatine ; 5-FU et interféron α-2b) ou une radiothérapie (3, 17, 41). Souvent la survie ne dépasse pas les 12 à 14 mois (3, 29).

## Conclusions

D'après les données de la littérature, le carcinome fibrolamellaire du foie (CFL) se différencie du carcinome hépatocellulaire (CHC) en ce qui concerne l'épidémiologie, l'état du foie, les marqueurs tumoraux et le pronostic.
Quant au pronostic c'est une opinion répandue qu'il soit meilleur pour le CFL, compte tenu de la croissance tumorale lente, de l'unicité de la lésion, de l'âge du patient (jeune) et, surtout, de l'absence d'une hépatopathie chronique sous-jacente (cirrhose), qu'on observe très fréquemment chez les patients avec un CHC.
Par conséquent, on est porté à affirmer une moindre agressivité biologique du CFL. Cette donnée n'est pas du tout exacte et la seule thérapie à visée curative du CFL reste la chirurgie.
En principe, le stade avancé de la maladie ne doit pas exclure une exérèse, qui doit être très agressive et, si nécessaire, itérative, associée à une lymphadénectomie locorégionale, parfois élargie. Les résultats cliniques sont satisfaisants et superposables à ceux des patients réséqués pour un CHC sans cirrhose.

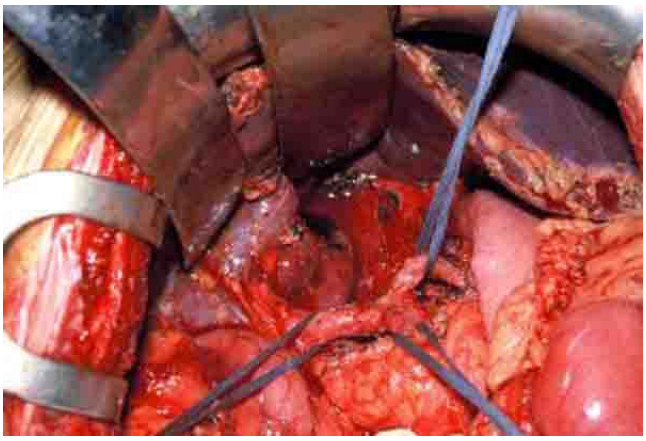

Figure 6. Lymphadénectomie cœliaque (même patient). Dissection complète du tronc cœliaque et de ses branches.

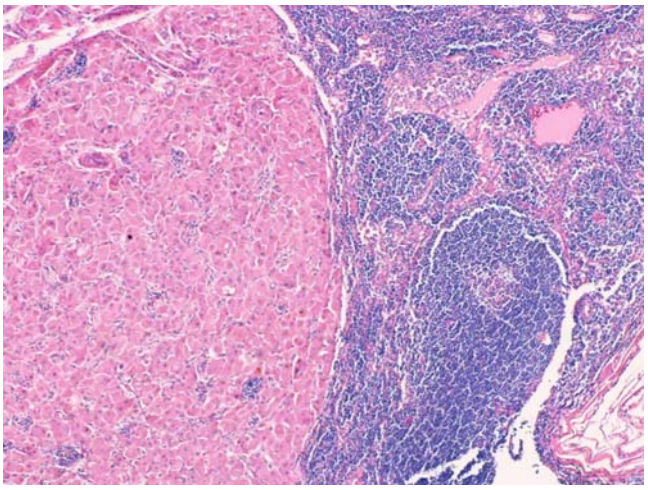

Figure 8. Histopathologie (même patient). Métastase ganglionnaire de carcinome fibrolamellaire.

La greffe du foie peut être considérée dans des cas très sélectionnés, quand il s'agit de patients non résécables ou qui sont atteints d'une récidive hépatique importante sans métastases extrahépatiques. Les résultats cliniques sont encourageants.
Quand aucun traitement chirurgical n'est possible, il ne reste qu'un traitement médical palliatif avec des résultats très peu satisfaisants.

## Références

1. Edmondson HA. Differential diagnosis of tumors and tumor-like lesions of the liver in infancy and chilhood. Am J Dis Child 1956 ; 91 : 168-86.
2. McLarney JK, Rucker PT, Bender GN, Goodman ZD, Kashitani N, Ros PR. Fibrolamellar carcinoma of the liver: radiologic-pathologic correlation. Radiographics 1999 ; 19 : 453-71.
3. Choti MA, Nathan H. Fibrolamellar carcinoma. eMedicine Oncology 2009 (http://emedicine.medscape.com/article/278354).
4. Craig JR, Peters RL, Edmondson HA, Omata M. Fibrolamellar carcinoma of the liver: a tumor of adolescents and young adults with distinctive clinico-pathologic features. Cancer 1980 ; 46 : 372-9.
5. Seitz G, Zimmermann A, Friess H, Büchler MW. Adult-type hepatocellular carcinoma in the center of a fibrolamellar hepatocellular carcinoma. Hum Pathol 2002 ; 33 : 765-9.
6. Yoshimi F, Asato Y, Amemiya R, Itabashi M, Nakamura K. Fibrolamellar hepatocellular carcinoma in a Japanese man: report of a case. Surg Today 2002 ; 32 : 174-9.
7. Epstein BE, Pajak ThF, Haulk ThL, Herpst JM, Order SE, Abrams RA. Metastatic nonresectable fibrolamellar hepatoma. Prognostic features and natural history. Am J Clin Oncol 1999 ; 22 : 22-8.
8. Kakar S, Burgart LJ, Batts KP, Garcia J, Jain D, Ferrell LD. Clinico-

pathologic features and survival in fibrolamellar carcinoma: comparison with conventional hepatocellular carcinoma with and without cirrhosis. Mod Pathol 2005 ; 18 : 1417-23.
9. El-Serag HB, Davila JA. Is fibrolamellar carcinoma different from hepatocellular carcinoma? A US population-based study. Hepatology 2004 ; 39 : 798-803.
10. Okuda K. Natural history of hepatocellular carcinoma including fibrolamellar and hepato-cholangiocarcinoma variants. J Gastroenterol Hepatol 2002 ; 17 : 401-5.
11. Vecchio FM, Fabiano A, Ghirlanda G, Manna R, Massi G. Fibrolamellar carcinoma of the liver: the malignant counterpart of focal nodular hyperplasia with oncocytic change. Am J Clin Pathol 1984 ; 81 : 521-6.
12. Friedman AC, Lichtenstein JE, Goodman Z, Fishman EK, Siegelman SS, Dachman AH. Fibrolamellar hepatocellular carcinoma. Radiology 1985 ; 157 : 583-7.
13. Louie-Johnsun MW, Hewitt PM, Perera DS, Morris DL. Fibrolamellar hepatocellular carcinoma in pregnancy. HPB, 2003 ; 5 : 191-3.
14. Berman HH, Libbey NP, Foster JH. Hepatocellular carcinoma: polygonal cell type with fibrous stroma: an atypical variant with a favourable prognosis. Cancer 1980 ; 46 : 1448-55.
15. Winter SS. Hepatocellular carcinoma. eMedicine.com, Inc., 2005 (http://www.emedicine.com/ped/topic983.htm).
16. Ichikawa T, Federle MP, Grazioli L, Marsh W. Fibrolamellar hepatocellular carcinoma: pre- and post-therapy evaluation with CT and MR imaging. Radiology 2000 ; 217 : 145-51.
17. Meyer T, Davidson B, Hochhauser D, Dhillon P, Begent R. Fibrolamellar carcinoma: a strategy for management. Proceedings Am Soc Clin Oncol Annual Meeting 2001 (Abstract no. 2311).
18. Kew MC, Kirschner MA, Abrahams GE, Katz M. Mechanism of feminization in primary liver cancer. N Engl J Med 1977 ; 296 : 1084-7.
19. McCloskey JJ, Germain-Lee EL, Perman JA, Plotnick LP. Gynecomastia as a presenting sign of fibrolamellar carcinoma of the liver. Pediatrics 1988 ; 82 : 379-82.
20. Agarwal VR, Takayama K, Van Wyk JJ, Sasano H, Simpson ER, Bulun SE. Molecular basis of severe gynecomastia associated with aromatase expression in a fibrolamellar hepatocellular carcinoma. JCE & M 1998 ; 83 : 1797-1800.
21. Bedi DG, Kumar R, Morettin LB, Gourley K. Fibrolamellar carcinoma of the liver: CT, ultrasound and angiography. Case report. Europ J Radiol 1988 ; 8 : 109-12.
22. Collier NA, Bloom SR, Hodgson HJF, Weinbren K, Lee YC, Blumgart LH. Neurotensin secretion by fibrolamellar carcinoma of the liver. Lancet 1984 ; I : 538-40.
23. Paradinas FJ, Melia WM, Wilkinson ML, Portmann B, Johnson PJ, Murray-Lyon IM, Williams R. High serum vitamin B12 binding capacity as a marker of the fibrolamellar variant of hepatocellular carcinoma. Br Med J 1982 ; 285 : 840-2.
24. Teefey SA, Stephens DH, Weiland LH: Calcification in hepatocellular carcinoma: not always an indication of fibrolamellar histology. AJR 1987 ; 149 : 1173-4.
25. Suen KC, Magee JF, Halparin LS, Chan NH, Greene C-A: Fine needle aspiration cytology of fibrolamellar hepatocellular carcinoma. Acta Cytol, 1985; 29: 867-72.
26. Ringe B, Wittekind C, Weimann A, Tusch G, Pichlmayr R: Results of hepatic resection and transplantation for fibrolamellar carcinoma. Surg Gynecol Obstet, 1992; 175: 299-305.
27. Starzl TE, Iwatsuki S, Shaw BW Jr, Nalesnik MA, Farhi DC, Thiel DHV. Treatment of fibrolamellar hepatoma with partial or total hepatectomy and transplantation of the liver. Surg Gynecol Obstet 1986 ; 162 : 145-8.
28. Pinna AD, Iwatsuki S, Lee RE, Todo S, Madariaga JR, Marsh JW, et al. Treatment of fibrolamellar hepatoma with subtotal hepatectomy or transplantation. Hepatology 1997 ; 26 : 877-83.
29. Stipa F, Yoon SS, Liau KH, Fong Y, Jarnagin WR, et al. Outcome of patients with fibrolamellar hepatocellular carcinoma. Cancer 2006 ; 106 : 1331-8.
30. Hemming AW, Langer B, Sheiner P, Greig PD, Taylor BR. Aggressive surgical management of fibrolamellar hepatocellular carcinoma. J Gastrointest Surg 1997 ; 1 : 342-6.
31. Ichikawa T, Federle MP, Grazioli L, Marsh W. Fibrolamellar hepatocellular carcinoma: pre- and post-therapy evaluation with CT and MR imaging. Radiology 2000 ; 217 : 145-51.
32. Bismuth H. Surgical anatomy and anatomical surgery of the liver. World J Surg 1982 ; 6 : 3-9.
33. Bismuth H, Houssin D, Castaing D. Major and minor segmentectomies “réglées” in liver surgery. World J Surg 1982 ; 6 : 10-24.
34. Jaeck D. The significance of hepatic pedicle lymph nodes metastases in surgical management of colorectal liver metastases and of other liver malignancies. Ann Surg Oncol 2003 ; 10 : 1007-11.
35. Yamamoto H, Watanabe K, Takayama W, Yamada S, Fujita Y, et al. Surgical management for lymph node recurrence of resected fibrolamellar carcinoma of the liver: a case report. Jpn J Clin Oncol 1995 ; 25 : 282-5.
36. Schlitt HJ, Neipp M, Weimann A, Oldhafer KJ, Schmoll E, et al. Recurrence patterns of hepatocellular and fibrolamellar carcinoma after liver transplantation. J Clin Oncol 1999 ; 17 : 324-31.
37. Murray KF, Carithers RL Jr. AASLD Practice Guidelines: evaluation of the patient for liver transplantation. Hepatology 2005 ; 41 : 1407-32.
38. Pichlmayr R, Weimann A, Tusch G, Schlitt HJ. Indications and Role of Liver Transplantation for Malignant Tumors. Oncologist 1997 ; 2 : 164-70.
39. Malagó M, Sotiropoulos GC, Nadalin S, Valentin-Gamazo C, Paul A, et al. Living donor liver transplantation for hepatocellular carcinoma: a single-center preliminary report. Liver Transpl 2006 ; 12 : 934-40.
40. Fouzas I, Sotiropoulos GC, Molmenti EP, Beckebaum S, Schmitz KJ, et al. “Preemptive” live donor liver transplantation for fibrolamellar hepatocellular carcinoma: a case report. Transplant Proc 2008 ; 40 : 3806-7.
41. Patt YZ, Hassan MM, Lozano RD, Brown TD, Vauthey JN, et al. Phase II trial of systemic continuous fluorouracil and subcutaneous recombinant interferon alpha-2b for treatment of hepatocellular carcinoma. J Clin Oncol 2003 ; 21 : 421-7.