Reprise fémorale dans les arthroplasties totales itératives de la hanche – Reconstruction par allogreffe osseuse segmentaire

Femoral reconstruction with massive allograft in revision total hip arthroplasty

J-P Courpied

Hôpital Cochin APHP, Université Paris Descartes.

Mots clés

- Reprise prothèse totale de hanche
- Allogreffes osseuses massives

Résumé

Objectif. La diminution du stock osseux fémoral secondaire à l'ostéolyse périprothétique est une des difficultés majeure des reprises des prothèses totales de la hanche. Une façon de traiter ce problème est d'utiliser des allogreffes osseuses ; le but de ce travail est d'en évaluer les résultats.
Méthodes. Nous rapportons une série de 44 reconstructions fémorales par allogreffes massives segmentaires avec un délai d'observation moyen de 8 ans. Dans 26 cas la greffe a été encastrée dans le fémur restant (technique en double fourreau) et une tige fémorale de longueur normale a été utilisée le plus souvent : dans 18 cas où le fémur supérieur était en partie détruit, une prothèse à longue tige a été utilisée tandis que les fragments corticaux restant étaient rassemblés autour de l'allogreffe (technique à fémur ouvert).
Résultats. Dix reprises chirurgicales ont été nécessaires dont trois pour résorption de la greffe et une pour non consolidation. Les résultats cliniques sont bons sur la douleur et la mobilité articulaire mais une boiterie persistante est fréquente.
Conclusion. L'utilisation d'une allogreffe massive pour reconstruire le fémur supérieur est un procédé satisfaisant. Quand elle est possible, la technique en double fourreau est préférable.

Keywords

- Revision THA
- Massive bone allograft

Abstract

Objective. In total hip arthroplasty, osteolysis may induce a very important alteration of the bone support. The objective of this study is to evaluate results of reconstruction technique when the femur is reinforced by a massive endomedullar allograft.
Methods. We report 44 consecutives femoral reconstructions with massive allograft with a mean follow-up of 8 years. In 26 cases the graft was impacted in the femur (double sheath technique) and a standard-size femoral component was cemented inside the graft. In 18 cases the damaged femur was opened longitudinally forming two or more cortical fillets and a long-stem femoral prosthesis was cemented into the graft and into the healthy distal femur (opened femur technique).
Results. Ten hips were reoperated, 3 for loosening with large resorption of the graft and one for a lack of consolidation. Clinical results are good about pain and range of motion, but often persists a limp.
Conclusion. In severe femoral deterioration, a reconstruction with a massive endomedullar allograft should be envisaged to restore the bone stock. The double sheath technique is the best method.

Le développement constant des prothèses totales de hanche depuis 35 ans génère aujourd'hui un nombre de plus en plus important de reprises chirurgicales. L'échec de l'arthroplastie s'accompagne de plus en plus fréquemment d'altérations majeures du caital osseux, le plus souvent cotyloïdiennes, mais également fémorales, et ce sont les plus difficiles à reconstruire. Pour ce faire, nous avons développé, à l'hôpital Cochin, l'utilisation d'allogreffes massives cortico-spongieuses.

Correspondance :

J-P Courpied, Hôpital Cochin APHP, Université Paris Descartes.
Email : jean-pierre.courpied@cch.aphp.fr

Méthode

Projet opératoire

Le but est de redonner à la hanche et au fémur une architecture satisfaisante. Le temps de reconstruction nécessite de prévoir à l'avance le type et les dimensions de l'allogreffe à utiliser, les éventuels renforts complémentaires à prévoir

Disponible en ligne sur www.bium.univ-paris5.fr/acad-chirurgie
1634-0647 - © 2011 Académie nationale de chirurgie. Tous droits réservés.

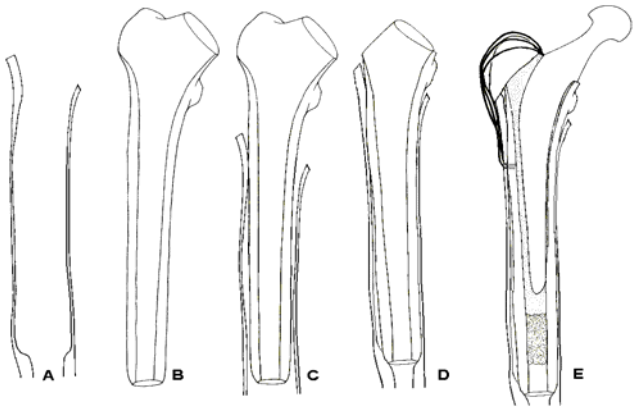

Figure 1. Schéma de la technique « double fourreau ».

pour des défects segmentaires associés et la longueur de la tige fémorale lorsqu'elle doit ponter une zone de fragilité corticale.

Réalisation technique

Les altérations osseuses peuvent revêtir deux aspects principaux :

- soit perte de substance cavitaire, c'est-à-dire dans l'épaisseur du fémur avec conservation d'une continuité corticale ;
- soit perte de substance corticale plus ou moins étendue.

Dans le cas d'un déficit cavitaire, nous utilisons une allogreffe de fémur supérieur encastrée solidement dans le fémur hôte selon la technique dite « du double fourreau » (fig. 1). Il est alors possible de sceller ensuite une tige fémorale de longueur normale, n'excédant pas, vers le bas, l'extrémité distale de la greffe. La totalité de la greffe est au sein de l'os vivant du receveur, favorisant la fusion entre allogreffe et fémur hôte.

Dans les cas de pertes de substance corticale étendues, la solidité du fémur proximal ne permet plus l'encastrement d'une greffe d'épiphyse fémorale, et nous utilisons alors la technique dite du fémur ouvert « en bivalve » (fig. 2). Une allogreffe segmentaire est utilisée pour remplacer le fémur supérieur, manchonnant une longue tige fémorale. Cette tige est scellée au niveau distal dans le fémur sain. Les deux valves fémorales et tous les fragments ostéo-périostés résiduels sont ramenés ensuite sur la greffe et cerclés sur elle.

Résultats

Nous rapportons les résultats de 44 reconstructions réalisées de 1988 à 2002, concernant 43 patients, 30 femmes et 13 hommes. L'âge moyen était de 65 ans (de 25 à 83 ans).

Vingt-trois hanches avaient déjà été opérées au moins une fois avant la première arthroplastie, et on dénombrait de 1 à 4 arthroplasties totales avant la reprise. Les allogreffes utilisées étaient, dans 34 cas, des fémurs supérieurs cryoconservés et irradiés (Stérilisation Gamma de 25 à 30 K grays), fournis par la banque de tissus osseux de l'hôpital Cochin ; les autres greffes, provenant d'autres banques, étaient simplement cryoconservées.

La technique du « double fourreau » a été utilisée dans 26 cas. La longueur moyenne de la greffe implantée était de 19,5 cm (de 13 à 26 cm).

La technique du fémur ouvert « en bi-valve » a été utilisée dans 18 cas. La longueur moyenne de l'allogreffe était de 18,5 cm.

Le suivi moyen de la série était de 8 ans. Sept patients sont décédés entre la 3e et la 9e année postopératoire. Quatre patients ont été perdus de vue à 3, 6 et 9 ans.

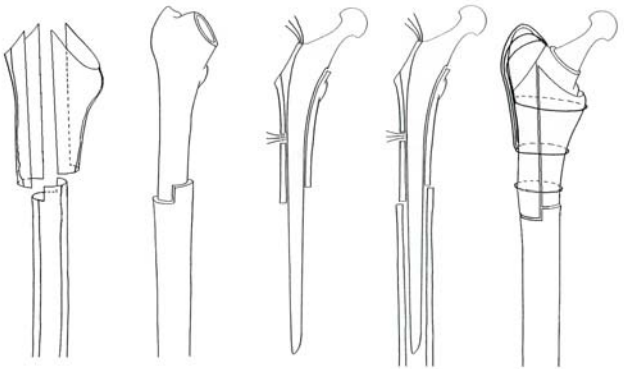

Figure 2. schéma de la technique « fémur ouvert ».

Complications

Seize complications sont à déplorer sur 12 hanches : 9 pseudarthroses trochantériennes qui étaient toujours un échec de fusion entre greffe et trochanter ; 3 luxations postérieures ; 3 fractures du fémur (l'une durant l'opération, la deuxième 6 mois après la chirurgie, sous l'extrémité distale d'une longue tige prothétique et la troisième 2 ans après l'opération). Une infection s'est exprimée 9 mois après l'opération, sur une hanche qui avait un passé septique. Il n'y a eu dans cette série aucune contamination virale pouvant être attribuée à l'allogreffe.

Sur 44 hanches opérées, il y a eu 12 réinterventions : 4 pour réinsertion trochantérienne, 2 pour fractures de la diaphyse fémorale qui ont consolidé après ostéosynthèse par plaque, 2 pour luxations récidivantes avec changement de la pièce cotyloïdienne pour une cupule rétentive ou à double mobilité. Trois reprises pour descellement fémoral ont été faites en conservant l'allogreffe (fig. 3 à 7) et, enfin, il y a eu une reprise pour infection : après 2 interventions de nettoyage, l'échec a conduit à une ablation de la prothèse avec évidemment un résultat fonctionnel très mauvais.

Résultats cliniques

La cotation de Merle d'Aubigné note la douleur, la mobilité articulaire et la stabilité de la hanche sur une échelle de 0 à 6. En moyenne, la douleur était cotée à 5,6, la mobilité à 5,7 et la stabilité à 4. Il persiste donc souvent une boiterie à la marche. Globalement, les résultats sont bons 34 fois et médiocres ou mauvais 10 fois.

Résultats radiologiques

L'étude de la fixation de l'implant fémoral montre une stabilité dans 40 cas. Il y a eu trois descellements dans la première année associés à une résorption étendue de l'allogreffe, sans processus infectieux mis en évidence. Un quatrième descellement était secondaire à une non-consolidation entre l'extrémité de la greffe et le fémur distal. Ces quatre hanches ont été réopérées, et durant ces reprises les portions de greffe encore fusionnées au fémur receveur ont été conservées. L'étude de l'allogreffe montre que la consolidation entre la greffe et l'os cortical environnant s'est toujours effectuée. Il y a eu un cas de non fusion entre l'extrémité distal de la greffe et le fémur. Une résorption minime de la greffe a été constatée 19 fois et de façon importante chez 5 patients, concernant plus de la moitié de la greffe. Trois de ces grandes résorptions ont conduit à un descellement de la prothèse, déjà cité dans les complications.

Figure 3. Descellement avec destruction corticale externe.

Figure 4. Stabilité de la reconstruction en double fourreau à 8 ans.

Figure 5. Descellement itératif de la tige fémorale droite avec enfoncement de 4 cm.

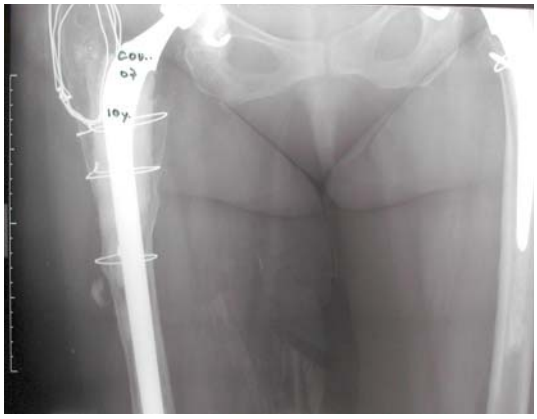

Figure 6. Reconstruction en fémur ouvert (même patient que figure 5).

Figure 7. Bon résultat à 10 ans avec consolidation de la greffe (même patient que figure 6).

Conclusion

La survie de l'allogreffe est d'autant meilleure qu'elle est entourée par de l'os receveur même très altéré. À coté de ce facteur biologique, un autre facteur important est la soumission de la greffe à des contraintes mécaniques (1).
Après avoir utilisé initialement des greffes stérilisées par irradiation, nous nous sommes tournés vers des allogreffes cryoconservées, car leur résistance mécanique est meilleure (2).
L'encastrement d'une greffe segmentaire est une bonne technique de reconstruction pour renforcer un fémur fragilisé, souvent dilaté, mais conservant une résistance mécanique suffisante. Nos premiers résultats allaient déjà dans ce sens (3).
La reconstruction par greffe segmentaire sans encastrement, c'est-à-dire implantée dans un fémur ouvert en bi-valve ou fragmenté donne des résultats moins bons que la technique d'encastrement, mais s'adresse à des fémurs plus détériorés.
Parmi les complications mécaniques, la pseudarthrose trochantérienne était fréquente. L'utilisation plus systématique d'un crochet trochantérien a permis de mieux contrôler ce problème (4).
Les limites des arthroplasties itératives se trouvent parfois dans l'état général, puisqu'il s'agit de patients de plus en plus âgés, mais surtout dans les difficultés de reconstitution des capacités musculaires. Même en cas de bonne reconstruction osseuse, les hanches, au fil des arthroplasties, sont instables, occasionnent des boiteries avec souvent des douleurs persistantes. Il faut régulièrement suivre les patients porteurs de prothèse de la hanche pour déceler à temps des modifications osseuses afin de pouvoir réintervenir avant que les lésions ne soient trop graves. C'est actuellement la meilleure façon de procéder pour donner une seconde vie prothétique de qualité.

Questions

Y. Laburthe-Tolra
Il ne peut pas y avoir, concernant l'allogreffe, de consolidation osseuse histologique dans ces reprises. Le ciment et l'allogreffe sont un séquestre comme d'autre. Il serait scientifiquement plus exact de parler au mieux d'une « incorporation » de l'allogreffe.
Réponse
Il semble que ces allogreffes soient réhabitées sur une faible profondeur (quelques mm) permettant une adhésion de surface à l'os receveur (5).
Cl. Vielpeau
Il existe une consolidation à la jonction entre la greffe et l'os receveur, mais c'est une « consolidation » de surface. Que devient vraiment l'allogreffe ? N'est-il pas risqué de ne pas ponter la jonction os receveur et greffe, par une tige longue ?
Réponse
Dans la technique « en double fourreau » il n'y a pas une zone de jonction mais une grande surface, puisque la greffe est encastrée dans la diaphyse.

Références

1. Gross AE, Hutchison CR, Alexeeff M, Mahomed N, Leitch K, Morsi E. Proximal femoral allografts for reconstruction of bone stock in revision arthroplasty of the hip. Clin Orthop Relat Res 1995 ; (319) : 151-8.
2. Loty B, Courpied JP, Tomeno B, Postel M, Forest M, Abelanet R. Bone allografts sterilised by irradiation. Biological properties, procurement and results of 150 massive allografts. Int Orthop 1990 ; 14 : 237-42.
3. Charrois O, Vastel L, Kerboull L, Courpied J-P, Kerboull M. Reconstruction fémorale par allogreffe massive selon la technique du double fourreau lors des reprises d'arthroplasties totales de

hanche. Rev Chir Orthop1998 ; 84 Suppl 2 : 122.
4. Vastel L, Lemoine CT, Kerboull M, Courpied JP. Structural allograft and cemented long-stem prosthesis for complex revision hip arthroplasty: use of a trochanteric claw plate improves final hip function. Int Orthop 2007 ; 31 : 851-7.
5. Hamadouche M, Blanchat C, Meunier A, Kerboull L, Kerboull M. Histological findings in a proximal femoral structural allograft ten years following revision total hip arthroplasty: a case report. J Bone Joint Surg Am 2002 ; 84-A(2) : 269-73.