Le resurfaçage total de la hanche : le retour du passé ou une arthroplastie moderne ?

Philippe Chiron
Professeur de chirurgie orthopédique et traumatologique
CHU Rangueil, 1 avenue Jean Poulhes, TSA 50032, 31059 Toulouse Cedex 9.
e-mail : orthrang2@free.fr

Résumé

Le resurfaçage de la hanche consiste à remplacer la surface de la tête fémorale par un implant métallique ou cupule ; en regard de cet implant, l'acétabulum est également resurfacé par une prothèse. La différence avec une tige de prothèse classique réside dans la préservation du col du fémur, du centre de la tête fémorale et de l'extrémité supérieure du fémur. Le véritable avantage est la possibilité d'une reprise chirurgicale plus simple en remplaçant la cupule de resurfaçage par une prothèse « classique » en conservant l'implant acétabulaire original. Par son principe même, le resurfaçage s'adresse donc à des sujets jeunes qui courent le risque, lors de la réalisation d'une arthroplastie, d'avoir à subir une reprise. De toute façon, une densité osseuse élevée est nécessaire pour obtenir un bon résultat avec ce type de chirurgie.

Cette technique a cependant été abandonnée dans les années 1980 pour refaire surface vers 1995 grâce à une amélioration du couple de frottement en métal face à du métal.

Par ailleurs, les cupules sont disponibles de manière millimétrique. De plus, est apparue une petite tige centromédullaire qui limite les micromouvements lors du début de la friction. Mac Minn et Amstutz ont réalisé dès les années 1995 des séries cliniques dont les résultats sont tout à fait satisfaisants avec maintenant un bon recul. Le nombre de complications est équivalent en fréquence à celles des prothèses totales de hanche d'aujourd'hui, mais ce ne sont pas les mêmes : le nombre de luxation est très faible mais il existe un risque de fracture du col du fémur. Nous avons proposé pour notre part la réalisation d'un resurfaçage de la hanche par voie minimale invasive antérolatérale autorisé par le guidage de l'axe de la cupule grâce à une broche posée sous amplificateur de brillance un peu à la manière du guidage d'une vis plaque dynamique. Cette technique nous a permis de faciliter et de sécuriser ce type d'implant.

Mots clés

Hanche, arthroplastie, resurfaçage de hanche

Abstract

Is the hip resurfacing coming back?

Hip resurfacing consists to replace the superficial area of the femoral head by a metallic cup and also the area of the acetabulum by another metallic component. This total hip arthroplasty is different of a THA with a stem, because it conserves the center part of the femoral head, the neck and all the bone of the metaphysis of the femur. The main benefit is that it is easier to change, changing the head cup by a classic stem and conserving the acetabular cup. Then, this particular arthroplasty is destinated to young patients with a long life expectancy. In all cases the bone has to be of good quality to obtain a good long term result.

This technique was given up on the eighty's for come back in the ninety' thank to progress of the couple of friction metal/metal.

The head cups are now cemented and the head cup presents a small stem that allows to stabilize the cup during the swinging phase of the step. Mac Minn and Amstutz have collected 10 years follow up cases with results so good or more than classic total hip arthroplasties. The percentage of complications is the same, but not the type of complications: there is no or very few dislocations, but a particular complication, the fracture of the neck. For us, we proposed a technique that allows to operate by a minimal invasive approach, and to facilitate positioning the femoral cup.

Key words

Hip, arthroplasty, hip resurfacing

Par son principe le resurfaçage de la hanche est séduisant. Le grand diamètre de la tête se rapproche de l'anatomie et permet de limiter le risque de luxation. L'offset initial de la hanche prothésée est conservé ainsi que la longueur du col, laissant aux muscles leur tension initiale. Le capital osseux est préservé non seulement en conservant le centre de la tête et le col mais aussi en évitant une altération inutile de la zone métaphyso-diaphysaire de l'extrémité supérieure du fémur. A priori le résultat fonctionnel devrait être bon, la longévité devrait dépendre de la qualité de la pose et du couple de frottement, la reprise d'arthroplastie devrait être simplifiée (fig. 1).

Figure 1 – Resurfaçage total de la hanche.

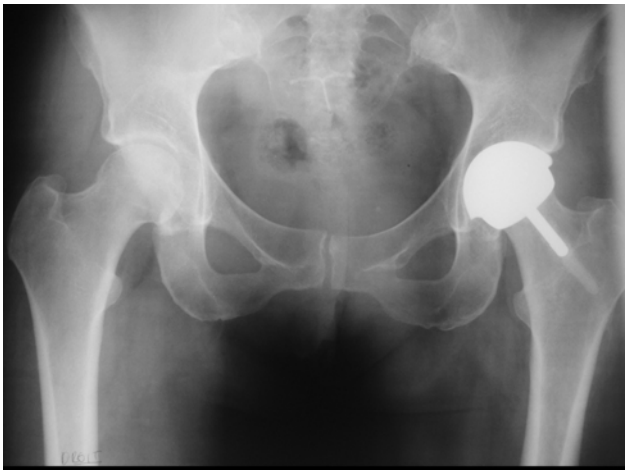

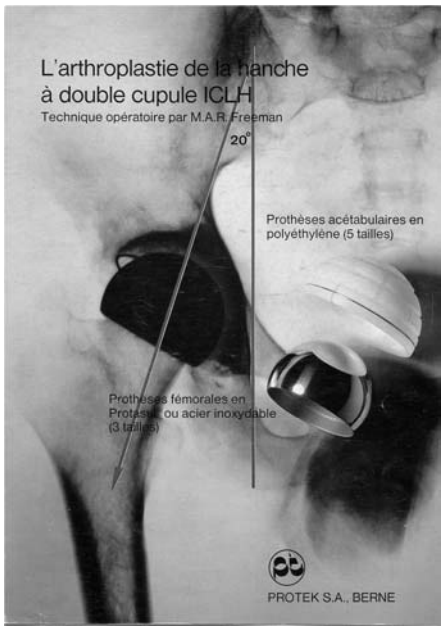

Figure 2 – Le resurfaçage de Freeman métal/polyéthylène.

Figure 3 – Resurfaçage moderne métal/métal cupule ciment,

En pratique, la mise au point de ce type de prothèse a été le fruit de nombreux tâtonnements. L'hémi-arthroplastie par une cupule fémorale a été proposée avant celle de la tige prothétique par Smith Petersen en 1923. De nombreux auteurs entre 1923 et 1970 ont essayé d'améliorer la cupule simple dont les plus connus sont Aufranc en 1952, Charnley en 1958, Luck en 1960 et Gérard en 1969. La technique de la cupule simple a été à l'origine d'un certain nombre de succès encourageants avec une survie à 15 ans de plus de la moitié des cas (à une époque où celle des arthroplasties à pivot était encore plus décevante) et des échecs précoces dus principalement à une bascule de la cupule, un effondrement de la tête fémorale ou des douleurs d'origine acétabulaire.

L'idée de réaliser un resurfaçage total de la hanche a été émise dès la fin des années 1960. Un certain nombre de modèles ont été proposés tout au long des années 1970 qui, à l'exception de ceux de Müller et de Gérard (métal/métal), étaient des prothèses à couple de frottement métal/polyéthylène : Platrinieri, Freeman (1) [fig. 2]**.** Aubriot, Wagner (2), Salzer en Europe et Amstutz (3) aux États-Unis. La qualité des résultats fonctionnels à court terme et le dynamisme des concepteurs ont provoqué un véritable engouement pour cette technique (4); cependant un certain nombre d'insuffisances liées directement à la conception du matériel ont été à l'origine d'un grand nombre de descellements précoces qui ont conduit les concepteurs eux-mêmes à l'abandonner ; la condamnation du resurfaçage total de la hanche a été signée en France à l'occasion de la SOFCOT 1985. Mac Minn en 1991 (5) et Amstutz en 1995 (6) ont proposé une prothèse avec un couple de frottement métal/métal, une cupule acétabulaire non cimentée en *press fit* avec un effet de surface sablé et une cupule fémorale cimentée. Des séries de suivi clinique avec un matériel et une technique identique ont montré des résultats favorables avec un taux de descellements et de complications superposable à celui des arthroplasties à pivot.

Actuellement, le resurfaçage de la hanche est utilisé largement en Angleterre au Canada et en Belgique, régulièrement en Suisse, en Allemagne, en Espagne et aux États-Unis, très peu en France. Ce retour du resurfaçage est-il justifié ? Un certain nombre d'arguments vont dans ce sens.

Figure 4 – Systèmes de visée endo-articulaires.

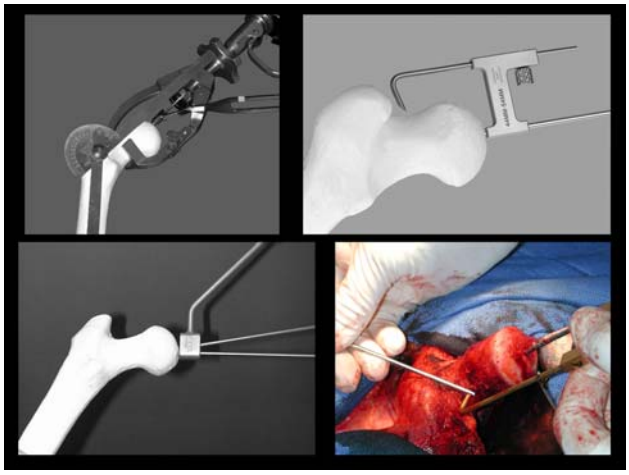

Figure 5 – Visée par navigation.

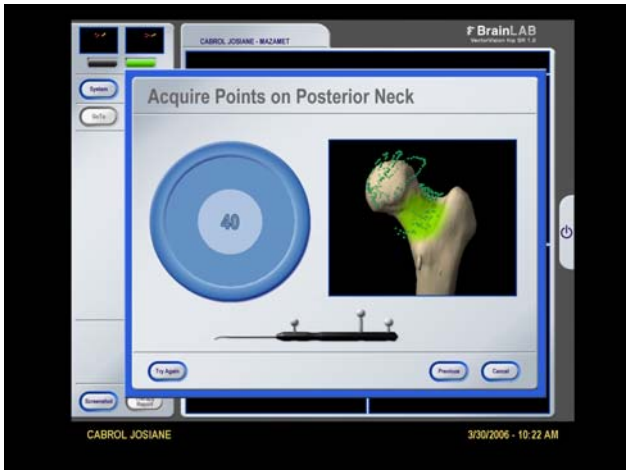

Figure 6 – Visée guidée par amplificateur.

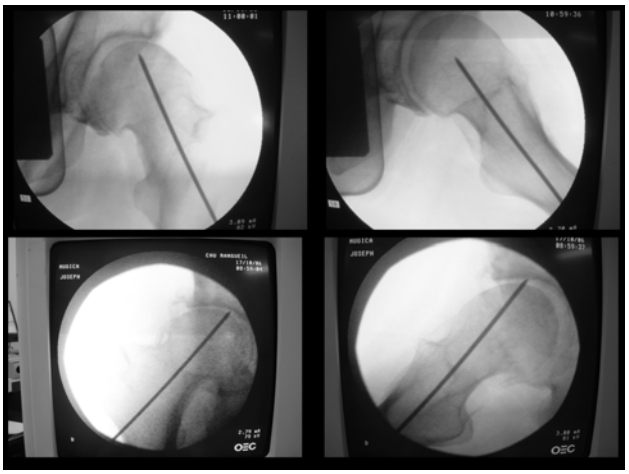

Figure 7 – La cupule est située au centre du col.

Le matériel a évolué

Le couple de frottement

Les prothèses de resurfaçage actuellement posées ont toutes un couple de frottement dur/dur, métal/métal (fig. 3). Les progrès de la tribologie et la précision des machines-outils modernes permettent aujourd'hui de réaliser des arthroplasties avec des têtes de grand diamètre dont le taux d'usure est très faible et la taille des débris relargués inférieure à un micron ce qui permet leur transport par les macrophages (7). Les cupules fémorales de resurfaçage et les têtes de grand diamètre adaptables sur des tiges fémorales sont articulables avec des pièces acétabulaires identiques. L'évaluation de ce couple de frottement peut ainsi se faire sur de grandes séries de prothèses totales de hanche à pivot ou de resurfaçage. En cas de complications précoces au niveau de la cupule de resurfaçage, il est possible de ne réaliser qu'une reprise unipolaire ; le taux d'usure très faible de ces couples métal/métal, avec même une notion de rodage, permet d'espérer qu'une reprise tardive pourrait aussi n'être qu'unipolaire.

L'implant acétabulaire

Il s'agit d'une pièce unique dont les parois ont dans la plupart des modèles 3 mm d'épaisseur. Ce sont tous les cas des pièces non cimentées en Métasul* dont la face en contact avec l'os est recouverte d'une projection de titane dont la granulation et l'épaisseur sont variables.

L'implant fémoral

Les cupules fémorales actuelles ne recouvrent que la surface cartilagineuse sans empiéter sur le col afin de limiter sa dévascularisation et d'éviter des conflits fémoro-acétabulaires antérieur ou postérieur néfastes. Elles sont proposées en de nombreuses tailles tous les un ou deux millimètres afin de se rapprocher le plus possible de la taille initiale de la tête. Elles sont munies d'une tige de petite taille dont l'efficacité sur la répartition des contraintes au niveau du col reste très discutée. Il semble cependant que cette tige facilite la pose de la cupule et permette d'évaluer la bonne direction postopératoire de la prothèse ainsi qu'une éventuelle micromobilité. Toutes les cupules sont actuellement cimentées ce qui permet d'obtenir d'emblée une parfaite stabilité et de compenser l'irrégularité de surface de certaines têtes fémorales, notamment dans le cadre des nécroses.

La technique opératoire peut être simplifiée

L'orientation de la cupule

Il s'agit d'un des temps difficiles de la technique opératoire. En effet, une mauvaise orientation de la cupule entraîne des contraintes anormales sur le col, sources de rupture et des conflits du col avec les parois acétabulaires au prothétique. Ces conflits sont à l'origine d'un remaniement avec encoche du col en regard de la zone de conflit. Les particules libérées sont cependant des particules osseuses organiques qui ne sont pas à l'origine d'une métallose. Une certaine adaptation du col au conflit reste possible (8). Il faut que la cupule soit située dans le plan sagittal de préférence au centre du col et dans le plan frontal en position neutre ou en valgus, en évitant le varus qui est source de contraintes trop importantes (9).

Pour bien orienter la cupule de nombreux systèmes de visée plus ou moins complexes sont proposés. Les systèmes endo-articulaires de conceptions variables nécessitent tous une bonne vision de la tête et une exposition large du col source de dévascularisation (10) [fig. 4]. La navigation de la hanche est plus fiable ; la prise des différents points nécessite cependant toujours une exposition large du col (11) [fig. 5]. Nous proposons une technique simple qui consiste à positionner avant la réalisation de la voie d'abord une broche du trochanter vers la tête sous contrôle d'un amplificateur de brillance (12) [fig. 6 et 7]. Il est ainsi possible de choisir au cas par cas la bonne position de la cupule avec une courbe d'apprentissage très rapide. La technique guidée par broche permet d'utiliser plus facilement des voies d'abord minimales invasives.

La voie d'abord

La conservation de la tête et du col qui gênent l'exposition de l'acétabulum ainsi que l'exposition du col pour positionner la cupule conduisent à réaliser la plupart du temps des voies d'abord élargies qu'elles soient postérieure, antérieure avec trochantérotomie ou selon Hardinge (13). Les écoles françaises proposent des voies minimales invasives antérieures (Piriou/Judet) ou antéro-latérale (Chiron [12]) [fig. 8].

Figure 8 – Voie minimale invasive antérolatérale.

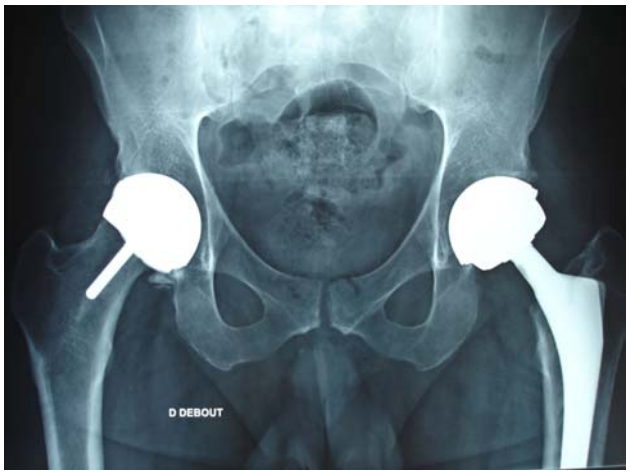

Figure 9 – Resurfaçage total/tige et grosse tête.

Les indications et contre-indications sont bien cadrées

Les contre-indications du resurfaçage de la hanche sont directement liées au terrain, à la qualité de l'os et à la morphologie la hanche.

Le terrain

Les résultats fonctionnels des principales séries sont bons (14). Ils ne sont cependant pas supérieurs pour la qualité de vie, pour la reprise d'une activité sportive, pour l'amplitude des mobilités articulaires aux résultats obtenus avec les prothèses à grosses têtes (15) [fig. 9]. L'intérêt principal de réaliser un resurfaçage de la hanche est donc la préservation du capital osseux. Ce type de prothèses s'adresse par conséquent à des sujets qui ont une bonne espérance de vie et un haut niveau d'activité ; a priori des sujets dynamiques de moins de 60 ans.

Par ailleurs le relargage de chrome, de cobalt et de molybdène pourrait, bien que cela n'ait pas été prouvé, avoir un effet néfaste chez l'insuffisant rénal ; le problème de la réalisation d'une prothèse dont une partie est métallique (couple métal/métal mais aussi métal/polyéthylène à la hanche ou au genou) reste posé chez la femme en âge de procréer (16).

La qualité de l'os

La complication la plus redoutée, particulière au resurfaçage de la hanche, est la fracture du col (17) [fig. 10]. Les différentes publications rapportent un taux variable de fractures allant de 0,25% à 3%. Elles sont souvent précoces (dans 50 à 75 % des cas avant un an) [18].

Elles sont trois fois plus fréquentes chez les femmes et quatre fois plus fréquentes chez les obèses (19).

Elles sont aussi directement liées à l'état local de l'os : nécroses étendues de plus de 50%, arthroses polykystiques, synovites inflammatoires.

Enfin, le geste opératoire lui-même peut être source de fracture, cupule fémorale en varus ou réalisation d'une encoche à la partie supérieure du col due au passage de la fraise cylindrique si la prothèse est positionnée trop en valgus (20).

Défaut architectural de la hanche

La pièce acétabulaire non déformable doit être mise en *press fit*. Une insuffisance de couverture acétabulaire trop importante peut être une contre-indication (21) [fig. 11]. De même au niveau du fémur un trouble directionnel du col vers l'avant ou vers l'arrière ne pourra pas être corrigé par un resurfaçage. De même un col court lié à des lésions importantes de la tête ou à une ostéochondrite ne

Figure 10 – Fracture du col sur os fragile (dialyse = contre-

Figure 11 : Contre-indication : acétabulum non rétentif.

Figure 12 – Contre-indication : col court, très rétroversé.

Figure 13 – 35 ans, arthrose sur épiphysiolyse.

pourra pas être corrigé par un resurfaçage dont la correction maximale est de l'ordre de 5 mm (fig. 12).

Synthèse

Le terrain idéal est un homme encore jeune avec une bonne qualité osseuse dynamique qui a une arthrose le plus souvent due à une épiphysiolyse (fig. 13 et 14) ou une nécrose d'un volume inférieur à 50%. La contre-indication absolue est une femme de plus de 60 ans obèse.

Où est le problème ?

Si un certain nombre d'arguments sont en faveur du resurfaçage de la hanche, il persiste un certain nombre de freins à la réalisation de cette technique :

Le couple de frottement

C'est un couple métal/métal ; toutes les publications montrent qu'il existe un relargage de particules de métal notamment de cobalt et de chrome ; le cobalt est uriné, le chrome peut être stocké au niveau du foie (22, 16). Le risque cancérigène de ces particules n'a jamais été démontré ; en pratique les prothèses à couple métal/polyéthylène utilisées largement depuis plus de 40 ans libèrent aussi des particules de chrome et de cobalt, notamment les arthroplasties de genou (23) ; les plombages dentaires sont sources d'une plus grande libération de particules de matériaux du même type que les prothèses articulaires, notamment lorsque que les plombs sont situés en vis-à-vis ou lorsqu'il existe une couronne métallique ; la relation de cause à effet entre l'existence d'une prothèse articulaire et une tumeur primitive n'a jamais été démontrée. Le risque tératogène est lui aussi théorique. Il convient cependant par prudence de discuter avec la malade de son désir de grossesse et de l'informer de l'état des connaissances actuelles. Cette information devrait être faite non seulement lorsqu'un couple métal/métal est mis en place mais aussi lorsqu'une prothèse dont l'une des pièces de frottement est métallique est mise en place.

La courbe d'apprentissage

La réalisation d'un resurfaçage de la hanche est une nouvelle technique. La présence de la tête du col gêne pour réaliser l'arthroplastie acétabulaire dans de bonnes conditions ; le bon positionnement de la cupule demande l'apprentissage de geste et de concepts nouveaux. Il est souvent difficile pour un chirurgien qui maîtrise bien sa technique de prothèses totales standard d'admettre de faire courir à ses malades des risques supplémentaires le temps de la courbe d'apprentissage. C'est pourquoi nous plaidons pour la technique guidée par broche qui simplifie grandement la courbe d'apprentissage (24).

Le bon choix de l'implant

Il dépend essentiellement de la tige qui pourra être mise en place lors de la reprise. En effet, il est absolument interdit de changer de fabricant lors de la reprise arthroplastie. Le type de Metasul* étant différent en fonction des sociétés, de même que la congruence entre les pièces.

L'absence de recul

Le recul devient conséquent avec des séries bien suivies (25-27). La courbe de survie de ce type d'implant oscille entre 99 et 94% à 6 ans en fonction des auteurs.

Conclusion

Le resurfaçage total de la hanche est un principe ancien que les progrès de l'ingénierie et de la tribologie font entrer dans l'arsenal thérapeutique des lésions articulaires évoluées. Le resurfaçage de l'épaule donne parallèlement des résultats satisfaisants. Réaliser un resurfaçage néces-

Figure 14 – Resurfaçage avec correction de la malposition de la tête.

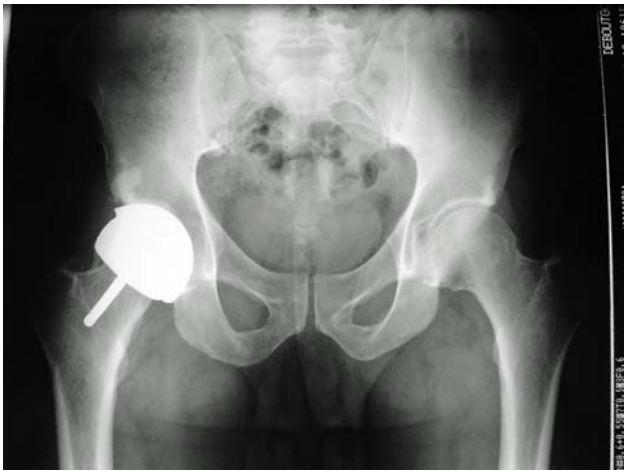

site une sélection rigoureuse des malades en évitant les personnes âgées, les obèses et les sujets dont les os ont une résistance mécanique globale ou locale insuffisante. Il convient de choisir une technique de visée pour le positionnement de la cupule acétabulaire simple et fiable. La courbe d'apprentissage doit commencer par des cours centrés sur la technique opératoire comme celui que nous avons proposé le 14 décembre 2007 à Toulouse, suivi de visite chez des chirurgiens qui pratiquent régulièrement cette technique, puis de la réalisation d'arthroplasties totales de hanche à pivot à grosse tête par la voie d'abord choisie pour le resurfaçage afin de se familiariser avec le positionnement de la pièce acétabulaire, enfin par la réalisation d'un resurfaçage chez un homme mince et dynamique avec un bon capital osseux.

Références

1. Freeman MA. Total surface replacement hip arthroplasty. Clin Orthop Relat Res1978;134:2-4.
2. Wagner H. Surface replacement arthroplasty of the hip. Clin Orthop Relat Res 1978;134:102-30.
3. Amstutz HC. The THARIES hip resurfacing technique. Orthop Clin North Am 1982;13:813-32.
4. Murray WR, Van Meter JW. Surface replacement hip arthroplasty: results of the first seventy-four consecutive cases at the University of California, San Francisco. Hip 1982;156-166.
5. McMinn D, Treacy R, Lin K, Pynsent P. Metal on metal surface replacement of the hip. Experience of the McMinn prothesis. Clin Orthop Relat Res 1996;329(suppl):S89-98.
6. Amstutz HC, Beaulé PE, Dorey FJ, Le Duff MJ, Campbell PA, Gruen TA. Metal-on-metal hybrid surface arthroplasty: two to six-year follow-up study. J Bone Joint Surg Am 2004;86-A:28-39.
7. Dumbleton JH, Manley MT. Metal-on-Metal total hip replacement: what does the literature say? J Arthroplasty 2005;20:174-88.
8. Beaulé PE, Campbell PA, Hoke R, Dorey F. Notching of the femoral neck during resurfacing arthroplasty of the hip: a vascular study. J Bone Joint Surg Br 2006;88:35-9.
9. Beaulé PE, Amstutz HC. Orientation of the femoral component in surface arthroplasty of the hip. J Bone Joint Surg Am 2005;87:1162.
10. Leunig M, Ganz R. Vascularity of the femoral head after Birmingham hip resurfacing. A technetium Tc 99m bone scan/ single photon emission computed tomography study. J Arthroplasty 2007;22:784-6.
11. Schnurr C, Michael JW, Eysel P, König DP. Imageless navigation of hip resurfacing arthroplasty increases the implant accuracy. Int Orthop 2007(dec 22).
12. Chiron P. Use of a guide wire in hip resurfacing arthroplasty. Osteologie 2005;14:65-8.
13. McBryde CW, Revell MP, Thomas AM, Treacy RB, Pynsent PB. The influence of surgical approach on outcome in Birmingham hip resurfacing. Clin Orthop Relat Res 2008;466:920-6.
14. Naal FD, Maffiuletti NA, Munzinger U, Hersche O. Sports after hip resurfacing arthroplasty. Am J Sports Med 2007;35:705-11.
15. Pollard TC, Baker RP, Eastaugh-Waring SJ, Bannister GC. Treatment of the young active patient with osteoarthritis of the hip. A five- to seven-year comparison of hybrid total hip arthroplasty and metal-on-metal resurfacing. J Bone Joint Surg Br 2006;88:592-600.
16. Vendittoli PA, Mottard S, Roy AG, Dupont C, Lavigne M. Chromium and cobalt ion release following the Durom high carbon content, forged metal-on-metal surface replacement of the hip. J Bone Joint Surg Br 2007;89:441-8.
17. Marker DR, Seyler TM, Jinnah RH, Delanois RE, Ulrich SD, Mont MA. Femoral neck fractures after metal-on-metal total hip resurfacing: a prospective cohort study. J Arthroplasty 2007;22 (suppl 3):66-71.
18. Amstutz HC, Campbell PA, Le Duff MJ. Fracture of the neck of the femur after surface arthroplasty of the hip. J Bone Joint Surg Am 2004;86-A:1874-7.
19. Le Duff MJ, Amstutz HC, Dorey FJ. Metal-on-metal hip resurfacing for obese patients. J Bone Joint Surg Am 2007;89:2705-11.
20. Lavigne M, Parvizi J, Beck M, Siebenrock KA, Ganz R, Leunig M. Anterior femoroacetabular impingement: part I. Techniques of joint preserving surgery. Clin Orthop Relat Res 2004;418:61-66.
21. Amstutz HC, Antoniades JT, Le Duff MJ. Results of metal-on-metal hybrid hip resurfacing for Crowe type-I and II developmental dysplasia. J Bone Joint Surg Am 2007;89:339-46.
22. Vendittoli PA, Ganapathi M, Lavigne M. Blood and urine metal ion levels in young and active patients after Birmingham hip resurfacing arthroplasty. J Bone Joint Surg Br 2007;89:989-90.
23. Howie DW, McGee MA, Costi K, Graves SE. Metal-on-metal resurfacing versus total hip replacement-the value of a randomized clinical trial. Orthop Clin North Am 2005;36:195-201, ix.
24. Chiron P, Laffosse JM. Prothèses totales de hanche : les choix. In : Puget J. Paris: Elsevier; 2005: p. 257-62.
25. Amstutz HC. Present state of metal-on-metal hybrid hip resurfacing. J Surg Orthop Adv 2008;17:12-6.
26. Steffen RT, Pandit HP, Palan J, et al. The five-year results of the Birmingham Hip Resurfacing arthroplasty: an independent series. J Bone Joint Surg Br 2008;90:436-41.
27. Treacy RB, McBryde CW, Pynsent PB. Birmingham hip resurfacing arthroplasty. A minimum follow-up of five years. J Bone Joint Surg Br 2005;87:167-70.