La préservation des nerfs du pelvis dans la chirurgie du rectum

J-L FAUCHERON, D VOIRIN, J-R LEGROS
Département de Chirurgie Digestive et de l'Urgence,
Unité de Chirurgie Colorectale
Hôpital Albert Michallon, BP 217,
38043 Grenoble cedex 9, France
Téléphone : 04.76.76.53.71
Fax : 04.76.76.87.80

Correspondance :
JLFaucheron@chu-grenoble.fr

Résumé

La dissection du rectum, qu'elle soit réalisée par laparotomie ou par voie coelioscopique, peut se faire très partiellement (dans le cas d'un trouble de la statique rectale), contre la musculeuse rectale de manière circonférentielle (dans le cas d'une maladie inflammatoire) ou dans le plan du mésorectum (dans le cas d'un cancer). Dans les deux premiers cas, le chirurgien reste toujours à distance raisonnable des nerfs du pelvis. Dans le cas de la proctectomie pour cancer (non évolué), les impératifs carcinologiques imposent de passer entre le feuillet viscéral et le feuillet pelvien du mésorectum : les nerfs sont très proches, mais l'expérience et l'application des règles anatomiques font qu'à aucun moment, le plexus hypogastrique supérieur, les nerfs hypogastriques droit et gauche et les plexus hypogastriques inférieurs ne seront sectionnés. Dans la dissection de la partie basse du rectum, le chirurgien arrive dans le fond du petit bassin et se rapproche dangereusement des rameaux nerveux efférents aux plexus hypogastriques inférieurs, dont le plexus de Walsh, situé en dehors des vésicules séminales. Si la dissection à ce niveau est parfois aveugle en laparotomie, la vision chirurgicale reste en revanche satisfaisante en laparoscopie. Les progrès récents en matière de chirurgie colorectale permettent de minimiser les risques de lésions de l'innervation autonome du petit bassin : la préparation digestive par régime sans résidu strict et lavements évite d'opérer un côlon et un rectum distendus par des selles liquides ; la cœlioscopie permet de magnifier la vision, d'assurer une dissection plus précise à tout instant et d'éviter les traumatismes par compression (valves), par déchirure (traction excessive) ou par hémostase à l'aveugle ; les techniques d'hémostase récentes (harmonic scalpel ou mieux encore, thermofusion) permettent de traiter les saignements (toujours modérés) sans irradiation thermique excessive ; enfin les instruments modernes et notamment les agrafeuses automatiques adaptées à la cœlioscopie autorisent des sutures et des anastomoses avec des précisions de l'ordre de quelques millimètres sans risque de lésion des nerfs.

Mots clés : Prolapsus rectal / rectocèle / élytrocèle / rectopexie / cœlioscopie / Maladie de Crohn – RCH / Proctectomie / résection antérieure du rectum / cancer du rectum / exérèse totale du mésorectum –/Nerfs pelviens / Plexus hypogastriques / Nerfs hypogastriques.

Abstract

Pelvic nerves preservation during rectal surgery

Surgery for rectal prolapse or enterocele usually by a laparoscopic approach comprises Douglas pouch removal and rectopexy to the promontory. The pelvic autonomic nerves are rarely injured during the procedure because no posterior nor lateral dissection has to be done.

In the same way, surgery for Inflammatory Bowel Diseases, ie Crohn's disease and ulcerative colitis, is not at risk for the pelvic nerves because the rectum is resected without the mesorectum. Electrocautery or thermofusion is directly applied against the rectal muscular wall, quite far from the superior hypogastric sympathetic plexus, the hypogastric nerves and the inferior hypogastric plexus.

For rectal cancer and particularly lower rectal cancer, the mesorectum should be excised to insure adequate nodes clearance. The good plane emphasized by Heald and already mentioned by Gerota, is situated between the pelvic fascia and the rectal sheet. The plane is easily entered by laparoscopy, so that the superior hypogastric plexus and the hypogastric nerves are not threatened during mesorectal excision of the upper and middle third of the rectum. The risk of pelvic nerves lesions is maximal in the lower pelvis, particularly in males, when the efferent branches coming from the inferior hypogastric plexus run toward the seminal vesicles and prostate (so called Walsh plexus).

Anatomic knowledge, surgeon's experience, new tools designs and laparoscopic approach supposing magnification of the good planes, participate in reducing the risk of pelvic nerves lesions during rectal surgery.

Keywords: Rectal prolapse / Rectocele / Rectopexy / laparoscopy / Crohn's disease / ulcerative colitis / proctectomy / rectal cancer / total mesorectal excision / pelvic nerves / hypogastric plexus / hypogastric plexus

Introduction

Dès le premier mois de vie embryonnaire, l'entoblaste dans sa partie postérieure voit se déplacer le septum urorectal qui va séparer le cloaque en canal anorectal en arrière et filière urogénitale en avant[1]. La membrane cloacale est finalement divisée en membrane anale en arrière et membrane urogénitale en avant, dés le deuxième mois de vie (Figure 1). Les nerfs suivent ces transformations de chaque côté, en venant de l'arrière, ce qui explique que, finalement, le rectum se retrouve en dedans des rameaux nerveux qui se distribuent aux organes génitaux et à la vessie (Figure 2).

La dissection du rectum devra tenir compte de cette situa-

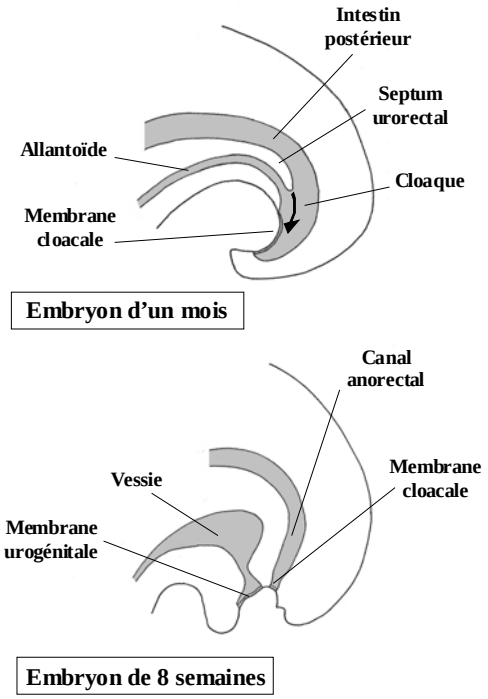

Figure 1 : embryon à 1 et 2 mois de vie, montrant la progression du septum urorectal qui va séparer le canal anorectal de la filière urogénitale (d'après Faucheron[1])

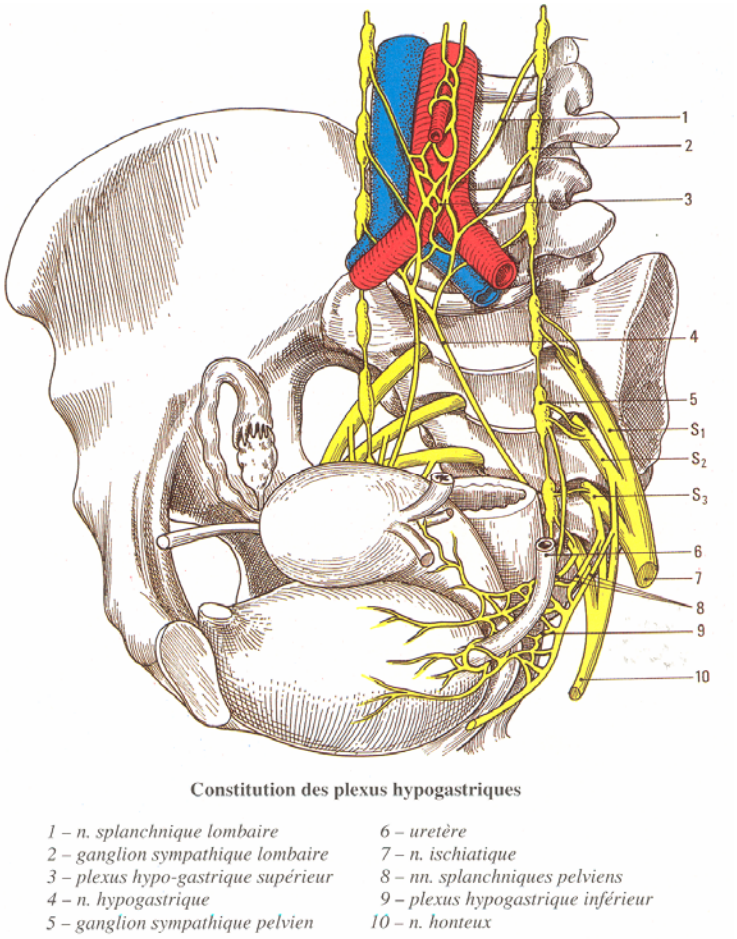

Figure 2 : Innervation autonome du petit bassin et situation du rectum (d'après Kamina)

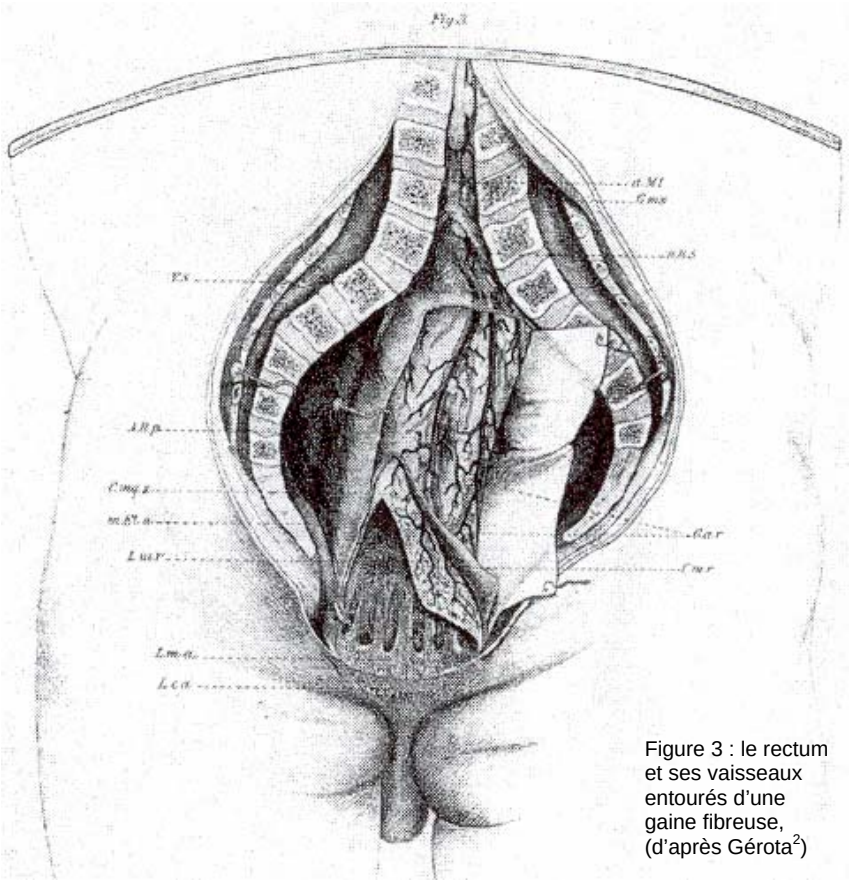

Figure 3 : le rectum et ses vaisseaux entourés d'une gaine fibreuse, (d'après Gérota[2])

Figure 5 : prolapsus total du rectum (ici avec hédrocèle étranglée)

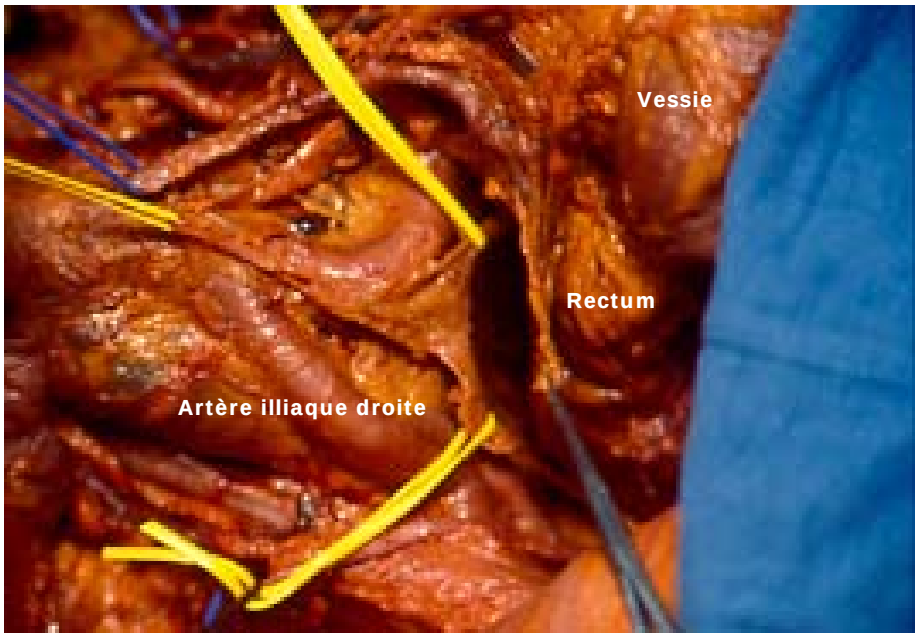

Figure 4 : le fascia périrectal (appelé encore fascia viscéral), tenu dans la pince de Kocher. Une branche du plexus thoracolombaire sympathique et les nerfs hypogastriques droit et gauche sont tendus par les vessel loops jaunes (d'après Faucheron[3])

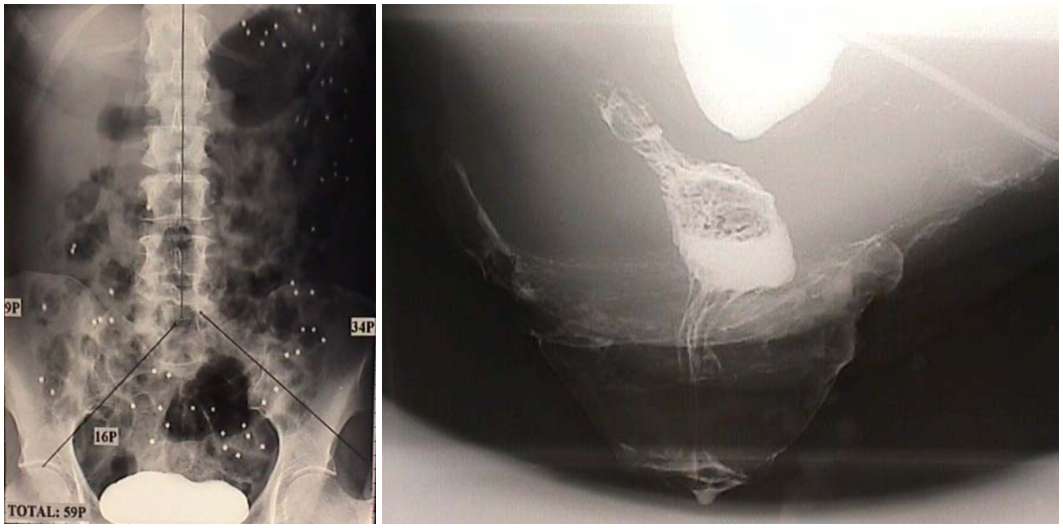

Figure 6 : ASP d'un temps de transit aux pellets (59 pellets correspondant à un temps de transit allongé de 140 heures pour une normale inférieure à 80) et colpo-cysto-défécographie dynamique montrant un prolapsus extériorisé du rectum (courtoisie du Dr Alain Dubreuil - Clinique du mail - Grenoble).

Figure 7 : vue endopelvienne coelioscopique du rectum chez un patient présentant un prolapsus total

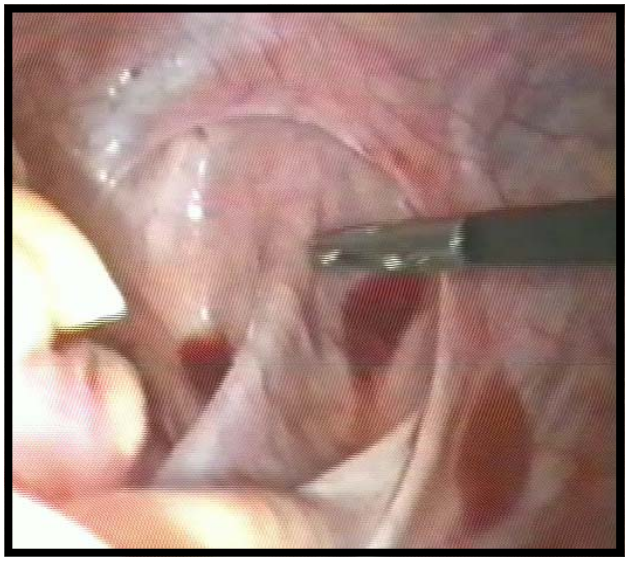

Figure 8 : cicatrices abdominales après rectopexie par voie coelioscopique

tion latérale des nerfs à destinée urogénitale, sous peine de voir survenir chez son patient des séquelles fonctionnelles sévères et souvent irréversibles : rétention urinaire, anéjaculation, éjaculation rétrograde et impuissance chez l'homme, sécheresse vaginale et troubles de la libido chez la femme.

Gérota avait déjà noté, en 1895, qu'il était possible pour l'anatomiste de pratiquer l'ablation du rectum et de ses vaisseaux sanguins et lymphatiques par voie postérieure médiane trans-sacrée car il se trouvait dans une gaine fibreuse assez résistante qui se clivait d'une gaine de revêtement de la paroi pelvienne[2] (Figure 3). Il venait de décrire le fascia périrectal (Figure 4) qui recouvre le mésorectum[3].

Trois entités pathologiques imposent une cure par dissection plus ou moins importante du rectum : la cure des prolapsus du rectum, le traitement des maladies inflammatoires chroniques de l'intestin et l'exérèse totale du mésorectum pour cancer.

La préservation des nerfs du pelvis dans la chirurgie pour prolapsus du rectum

Le chirurgien peut intervenir par voie haute abdominale, et notamment coelioscopique, pour traiter un prolapsus total du rectum (Figure 5) ou une rectocèle associée à une élytrocèle. Si, autrefois, le rectum était libéré de manière circonférentielle avec parfois même section des ailerons du rectum (contenant certains nerfs à destinée rectale), la dissection est actuellement, pour la plupart des auteurs, limitée à sa partie antérieure et postérieure, voire antérieure seulement.

Le but du traitement du prolapsus extériorisé du rectum est de corriger le défaut anatomique, certes, mais également de restaurer autant que possible une physiologie anorectale normale et de supprimer les troubles qui l'accompagnent (douleurs pelviennes, dyschésie, rectorragies, émission de glaires, incontinence anale et retentissement psychologique). Le chirurgien doit de plus s'attacher à ne pas induire des séquelles comme des douleurs cicatricielles ou pelvipérinéales, une constipation, une dyschésie voire une akinésie rectale[4]. Ces impératifs ne sont pas toujours atteints lorsqu'on lit la littérature, ce qui a fait écrire à Siproudhis que globalement, un patient sur 3 n'est pas satisfait de son chirurgien[5]…

Dans un travail prospectif dont une partie a été publiée cette année[6], nous avons étudié la constipation, la dyschésie et l'incontinence anale avant et après rectopexie au promontoire par voie cœlioscopique pour prolapsus total du rectum par l'interrogatoire (critères de Rome II pour la constipation et la dyschésie - score de Wexner pour l'incontinence), un temps de transit aux pellets et une colpocysto-défécographie dynamique[7] (Figure 6). L'hypothèse de travail était que la dissection limitée réalisée par coelioscopie pouvait induire moins de séquelles que celles publiées jusque là, essentiellement grâce au respect de l'innervation rectale.

De mai 1996 à juillet 2005, 71 patients ont eu une rectopexie par voie cœlioscopique dans notre Unité de Chirurgie Colorectale (Figure 7). Il s'agissait de 63 femmes et 8 hommes d'une moyenne d'âge de 53 ans (16 - 86). La durée opératoire était en moyenne de 110 min. (240 - 70) et la durée de séjour de 2,4 jours (1 - 9). La technique consistait en la réalisation d'une douglassectomie partant du promontoire, suivie d'une dissection limitée de la face antérieure du rectum, de la mise en place de deux bandelettes sur les faces antérolatérales du bas rectum modérément tendues et fixées sur le promontoire et terminée par une péritonisation rendant le cul de sac de Douglas moins profond et sous-péritonisant les bandelettes.

Dans notre série, la rectopexie cœlioscopique pour prolapsus total du rectum cause une constipation chez 6% des patients, induit une dyschésie chez 28% des patients (dont 5% d'akinésie) et normalise la continence anale dans 80% des cas. Les cicatrices sont très discrètes (Figure 8).

Plusieurs facteurs peuvent expliquer la survenue d'une dyschésie ou d'une akinésie rectale : une fixation rectale postérieure trop importante, une tension trop marquée sur les bandelettes, une sigmoïdocèle, une constipation ou une dyschésie pré-existantes bien sûr, mais aussi d'autres causes d'origine neurologique, induite par le geste chirurgical : lésion des nerfs latéraux contenus dans les ailerons rectaux, responsable d'un trouble moteur de l'évacuation rectale, d'un trouble de la sensibilité de l'ampoule ou d'un anisme.

La préservation des nerfs du pelvis dans la chirurgie des maladies inflammatoires de l'intestin

L'exérèse du rectum est indiquée dans le cadre de la rectocolite hémorragique dans plusieurs conditions : colite aiguë grave[8] (opération en deux ou trois temps - Figure 9), microcolie avec microrectie (Figure 10), stigmates de dysplasie voire déjà de cancer. Dans le cadre de la maladie de Crohn, des lésions recto-anales sévères peuvent être une indication à proposer une proctectomie[9].

Dans ces indications, la dissection du rectum doit se faire au contact de la musculeuse. Le mésorectum reste en place et les nerfs du pelvis ne représentent donc pas un risque dans cette chirurgie, puisqu'ils restent en permanence à plus de 2 cm du plan de dissection (Figure 11). La proctectomie peut être effectuée par coelioscopie, même en urgence[10].

Nous avons étudié à Grenoble les résultats techniques et fonctionnels de la coloproctectomie totale avec anastomose iléo-anale réalisée par voie coelioscopique à froid pour rectocolite hémorragique (Figure 12). De janvier 2003 à septembre 2006, 20 patients ont été opérés. Il s'agissait de 9 femmes et 11 hommes d'une moyenne d'âge de 39 ans (16 - 72). La durée moyenne de séjour a été de 14 jours (1 - 22). La mortalité a été nulle et la morbidité a concerné trois patients : une brûlure sur trocart métallique chez une patiente, une hémorragie sur réservoir après reprise précoce (J9) d'un traitement par antivitamine K chez un patient qui présentera plus tard une sténose anastomotique traitée par séances de dilatation et une fistule anastomotique nécessitant au 8ème jour une laparotomie

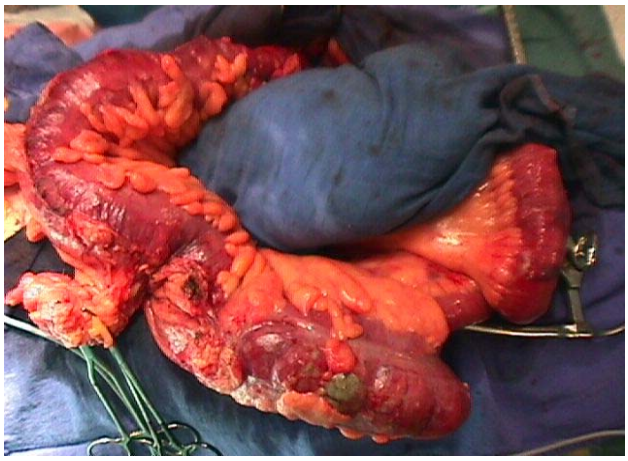

Figure 9 : colite aiguë grave nécessitant une colectomie subtotale en urgence (noter le sphacèle colique droit)

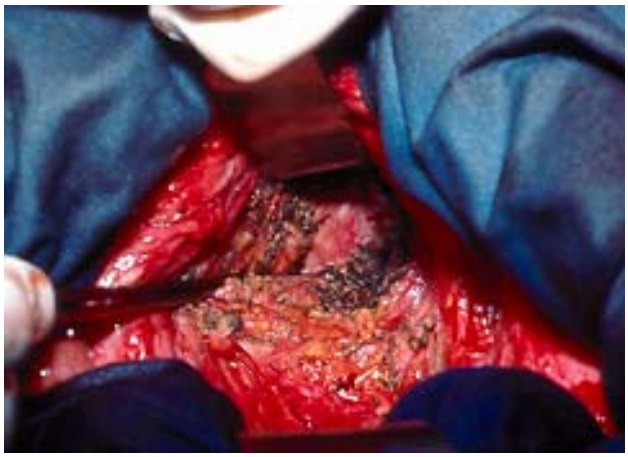

Figure 11 : le mésorectum est laissé en place dans la proctectomie pour maladie inflammatoire : les nerfs restent à distance du plan de dissection

Figure 10 : lavement opaque montrant une microcolie et une microrectie

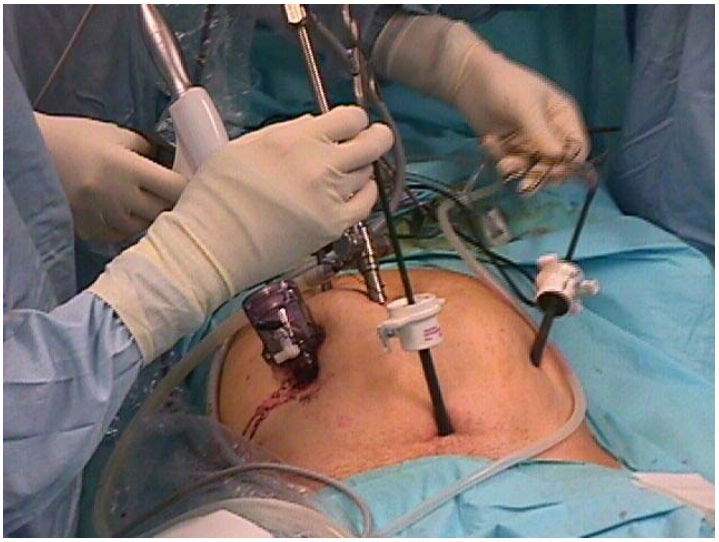

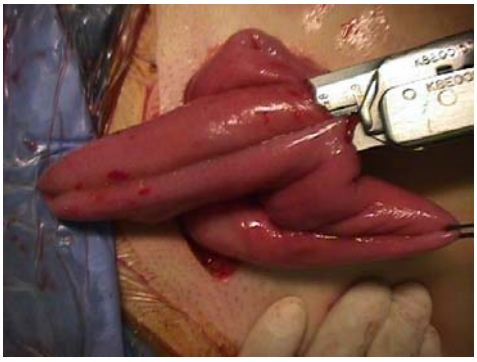

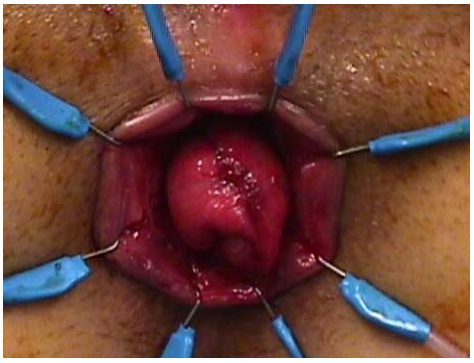

Figure 12 : situation des trocarts lors d'une coloproctectomie pour rectocolite hémorragique, ablation de la pièce par reprise d'une ancienne incision suspubienne transversale, confection d'un réservoir en J par la même incision et anastomose iléo-anale manuelle

Figure 13 : quelques vues d'abdomen de patients ayant subi une coloproctectomie avec anastomose iléo-anale non protégée par voie coelioscopique (noter la brûlure sur trocart iliaque chez la patiente tatouée).

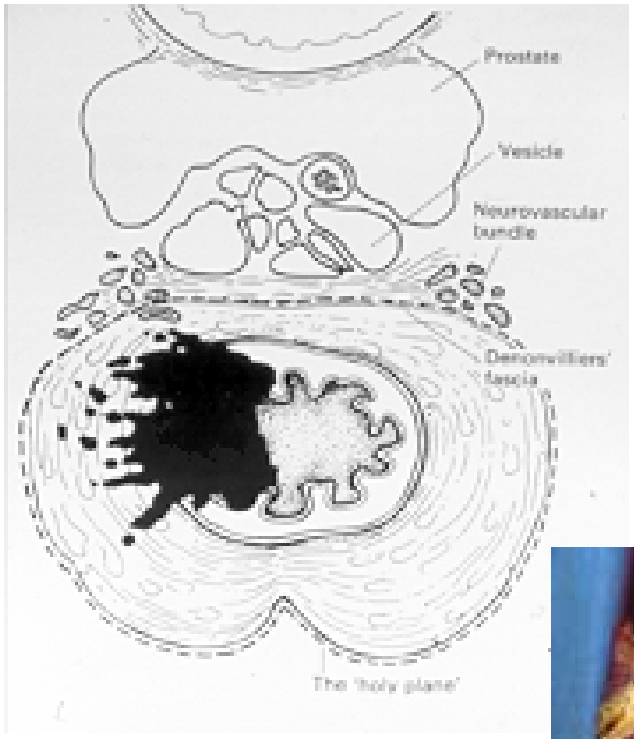

Figure 14 : le bon plan de dissection du mésorectum, qui permet de respecter les nerfs du pelvis ; ici le plexus de Walsh, en dehors des vésicules séminales (d'après Heald[19])

avec désinsertion de l'anastomose et mise en iléostomie iliaque droite du sommet du réservoir. Les cicatrices abdominales, pour les 19 patients n'ayant pas été réopérés, sont fines et esthétiques (Figure 13). Sur le plan fonctionnel, établi à un an de recul chez 13 patients, le transit était en moyenne de 6,5 selles par 24 heures (3 - 11), sans incontinence anale, sans impériosité et sans trouble sévère de la discrimination entre les gaz et les selles. Aucun des patients ne se plaignait de troubles urinaires ou sexuels. Pour le patient ayant subi une laparotomie avec mise en stomie de son réservoir iléal, il sera possible de refaire

Figure 15 : le fascia périrectal bien identifié (flèche jaune) sur une vue interne d'un hémibassin mâle (A partir d'une dissection du Dr Faucheron, non publié)

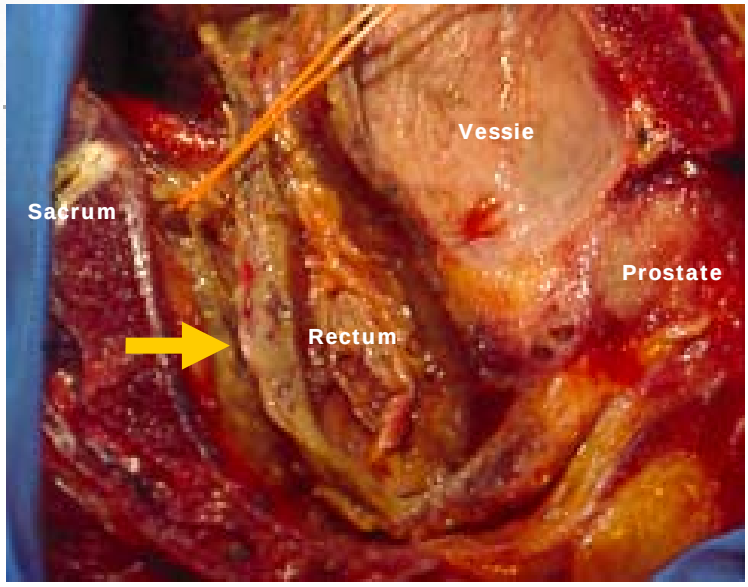

l'anastomose, comme nous l'avons publié[11,12].

Préservation des nerfs du pelvis dans la chirurgie du cancer du rectum

En fonction du siège du cancer et puisqu'il faut respecter une marge distale de sécurité minimale de 2 cm sous le pôle inférieur de la tumeur, l'anastomose après résection antérieure sera colorectale moyenne, colorectale basse ou colo-anale, directe ou avec réservoir en J[13]. Plus bas encore, il faudra se résoudre à une résection du tiers supérieur du sphincter, à une résection intersphinctérienne, voire à une amputation abdominopérinéale.

La radiothérapie préopératoire est fortement recommandée lorsqu'il existe un cancer évolué du tiers moyen ou du tiers inférieur du rectum[14].

Le mésorectum doit être totalement excisé, comme l'a démontré Heald[15]. En suivant le bon plan de dissection entre les fascia périrectal et pelvien, l'innervation autonome du petit bassin sera respectée[16] : plexus hypogastrique supérieur, nerfs hypogastriques droit et gauche et plexus hypogastriques inférieurs droit et gauche.

Le terme « méso » vient du grec « mesos » signifiant moyen, ou intermédiaire. Ce terme s'applique en anatomie à tous les doubles feuillets de péritoine entourant les organes et leurs vaisseaux et suspendant les dits organes. Le mésorectum est donc un terme impropre et il n'apparaît d'ailleurs pas dans la Nomina Anatomica révisée en 1989[17]. C'est Maunsell qui a pour la première fois employé ce terme[18], remis au goût du jour par Heald[19] (Figure 14).

Nous avons étudié anatomiquement le plan de dissection du rectum (Figure 15) : les feuillets périrectal et pelvien sont bien identifiés et le plan est facile à suivre, en partant notamment de la face postérieure du mésosigmoïde, une fois l'artère mésentérique inférieure liée à son origine (Film). Une fois arrivé au niveau des ailerons du rectum, après libération du rectum en arrière et en avant, le chirurgien doit sectionner l'inconstante artère rectale moyenne et quelques nerfs à destinée rectale (Figure 16). Cette section n'a aucune incidence, puisque le rectum lui-même sera réséqué[20].

Dans la dissection du rectum pour cancer, le chirurgien doit se méfier de ne pas partir en dehors du bon plan, au risque de léser les nerfs du pelvis (Figure 17). Au bout de nombreuses années d'expérience, le risque est toujours présent au niveau du bas rectum : le chirurgien passe immédiatement au contact des vésicules séminales, en dehors et en avant desquelles se trouve le plexus de Walsh[21].

La préservation de l'innervation autonome du petit bassin lors de la dissection du rectum pour cancer permet de minimiser les séquelles urinaires et sexuelles : chez l'homme, la section du plexus sympathique pré-aortique ou du plexus hypogastrique supérieur est responsable d'une anéjaculation ou d'une éjaculation rétrograde, tandis que la section des plexus hypogastriques inférieurs et des plexus de Walsh cause une impuissance ; chez la femme, les lésions des nerfs est responsable de troubles de la libido.

A côté de l'expérience du chirurgien, les progrès du matériel chirurgical permettent aussi de minimiser les risques de lésions des nerfs du pelvis : si l'électrocoagulation monopolaire cause des lésions thermiques autour du

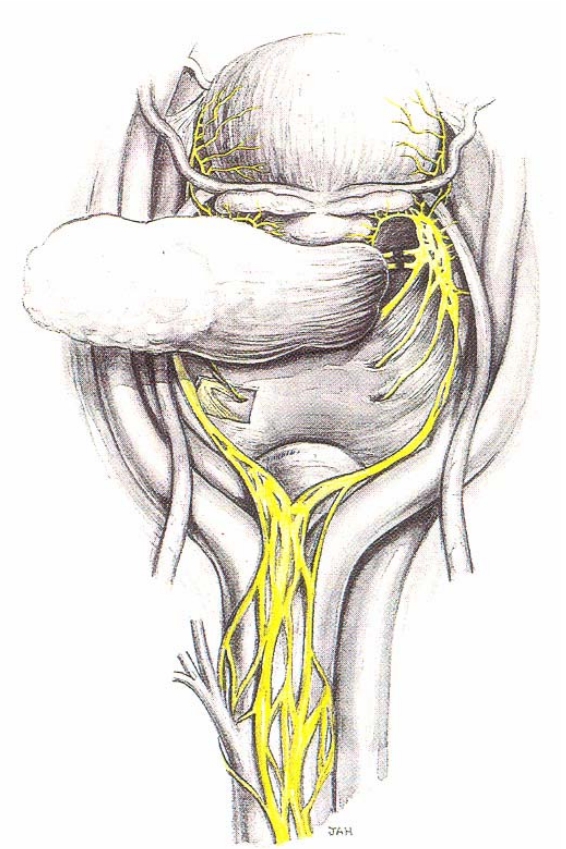

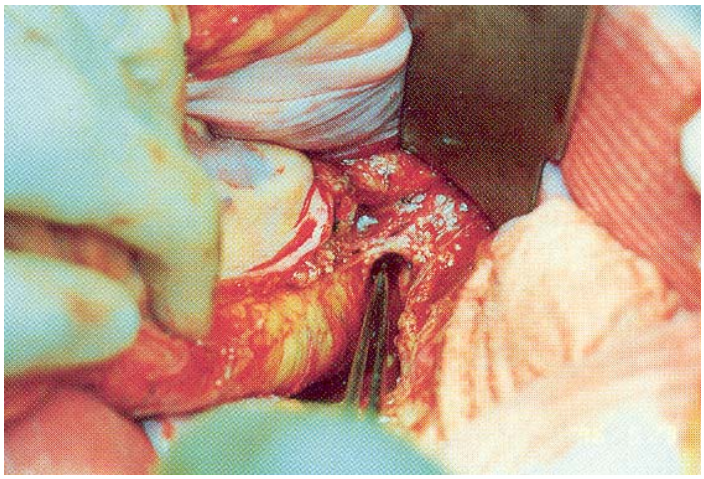

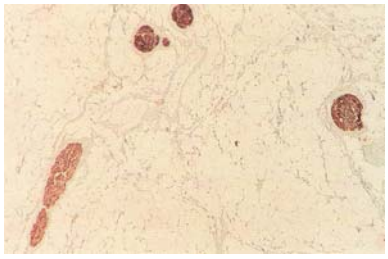

Figure 16 : les ailerons du rectum contiennent l'inconstante artère rectale moyenne et toujours des nerfs à destinée rectale (d'après Rutgard[20])

point d'hémostase, l'électrocoagulation bipolaire ou mieux encore le scalpel harmonique et la thermofusion entraînent beaucoup moins de lésions des organes voisins et des nerfs (Figure 18).

Un autre moyen de minimiser les risques de lésion des nerfs du pelvis serait la dissection par voie coelioscopique. L'exérèse totale du mésorectum est faisable par cette voie d'abord et elle permettrait même, pour certains auteurs dont nous sommes, de rendre encore plus fiable la préservation nerveuse grâce à la magnification obtenue en utilisant la caméra dans le petit bassin (Film). Il faut cependant respecter les impératifs suivants : lésions rectales encore endoluminales et non fixées, possibilité d'exploration exhaustive de la cavité péritonéale, protection de la paroi lors de l'extériorisation de la pièce opératoire (jupe plastique), possibilité de contrôle du pôle inférieur de la lésion et enfin terrain favorable (mince, sans cicatrice abdominale) [22-25]. C'est ainsi qu'au CHU de Grenoble (Département de Chirurgie Digestive et de l'Urgence – Unité de Chirurgie Colorectale), sur 100 patients consécutifs atteints d'un cancer du rectum, nous avons successivement utilisé la coelioscopie dans 18% des cas en 2003 (6 sur 33), 54% des cas en 2004 (23 sur 42) et 60% des cas en 2005 (15 sur 25) : la tendance est donc à privilégier cette voie d'abord (Figure 19).

Lorsque la lésion est petite, bas située et que le patient est mince, il est même possible d'extraire le rectum et son mésorectum par voie transanale, et de différer l'anastomose [26,27]de quelques jours sans stomie de dérivation, ne laissant ainsi que très peu de cicatrice (Figure 20a et 20b).

Conclusion

L'expérience du chirurgien colorectal et les progrès du matériel chirurgical permettent de concilier la chirurgie lourde du rectum et les bons résultats fonctionnels par préservation de l'innervation autonome du pelvis [28], en minimisant de plus les douleurs postopératoires, la durée de séjour et les cicatrices, y compris chez l'obèse ou chez le patient ayant déjà subi une ou plusieurs laparotomie (Figure 21).

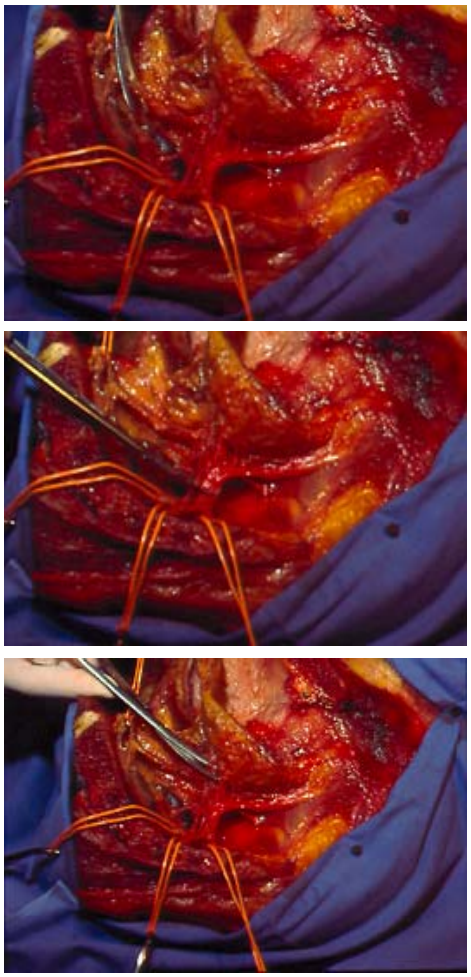

Figure 17 : le risque de section des nerfs du pelvis pendant la dissection du rectum pour cancer est constant. Sur ces vues anatomiques, les nerfs ont été disséqués pour montrer les différents niveaux où ils peuvent être lésés : nerf hypogastrique, nerfs érecteurs, plexus de Walsh (d'après Faucheron[16])

Figure 18 : la dissection par Harmonique scalpel ou thermofusion entraîne moins de lésions thermiques des organes voisins. Ici par exemple, il n'y a aucun saignement ni aucune brûlure visible (la pince à disséquer montre le plexus hypogastrique supérieur)

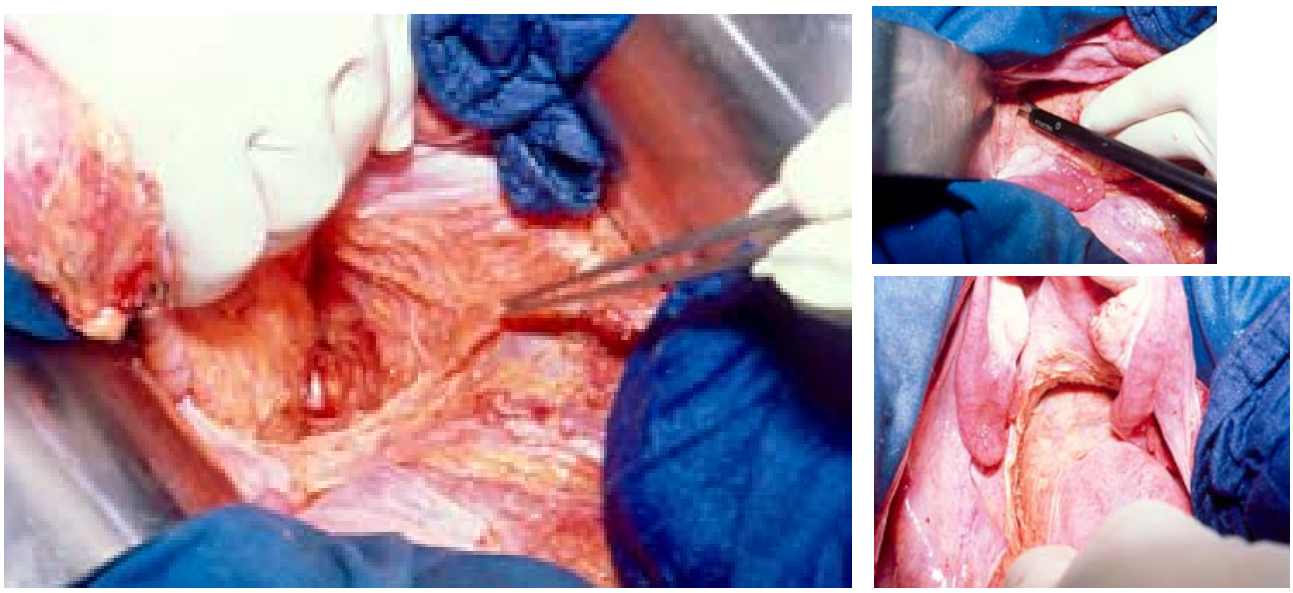

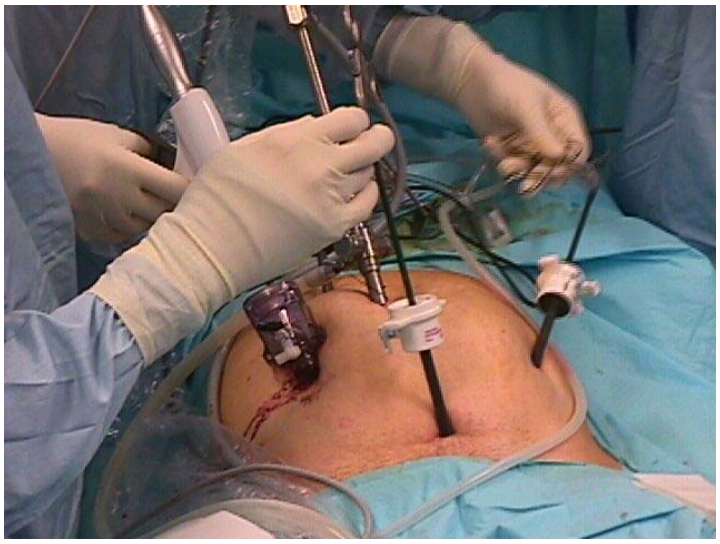

Figure 19 : vues opératoires d'une exérèse totale du mésorectum par voie coelioscopique

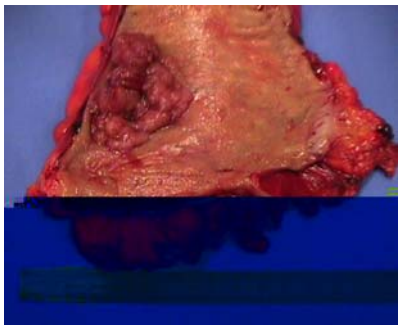

Figure 20a : vues opératoires d'une exérèse totale du mésorectum par voie coelioscopique et anastomose colo-anale différée

Figure 20b : Les cicatrices après exérèse totale du mésorectum par voie coelioscopique, extraction par voie transanale et anastomose colo-anale différée sont à peine visibles

Figure 21 : L'expérience et les progrès des matériels permettent d'envisager une exérèse du rectum et du mésorectum par voie coelioscopique, y compris chez des patients obèses ou déjà opérés par laparotomie, comme dans ces deux exemples

Références

1. Faucheron JL. Embryologie, anatomie et physiologie de l'anus et du rectum pédiatriques. In Pathologie anorectale de l'enfant et de l'adolescent. Raymond Reding Eds. Médecine - Sciences Flammarion. 2005 ; 1-6
2. Gerota D. Die lymphgefässe des rectums und des anus. Archiv Anat und Physiol 1895; 181: 240-56
3. Faucheron JL. Pelvic anatomy for colorectal surgeons. Acta Chir Belgica 2005; 105: 471-4
4. Faucheron JL, Dubreuil A. Rectal akinesia as a new cause of impaired defecation. Dis Colon Rectum 2000; 43: 1545-9
5. Siproudhis L. Approche thérapeutique du prolapsus rectal. Gastroenterol Clin Biol 1998; 22: 134-41
6. Auguste T, Dubreuil A, Bost R, Faucheron JL. Résultats techniques et fonctionnels de la rectopexie au promontoire par voie coelioscopique pour prolapsus total du rectum : évaluation prospective chez 54 patients consécutifs. Gastroenterol Clin Biol 2006; 30: 659-63
7. Faucheron JL, Dubreuil A. Fecoflowmetry with artificial stools versus dynamic videoproctography. Dis Colon Rectum 2001; 44: 1049-50
8. Faucheron JL. Le traitement chirurgical des colites aiguës graves. Hépato-Gastro 2007; 14: 1-4
9. Faucheron JL. Indications de la chirurgie colique dans la maladie de Crohn. Hépato-Gastro 2007. Sous presse
10. Panis Y. Chirurgie laparoscopique pour maladie colorectale bénigne. J Chir 2000; 137: 261-7
11. Faucheron JL, Risse O. Techniques de sauvetage des anastomoses iléo-anales avec réservoir. Encycl Méd Chir. Techniques chirurgicales - Appareil digestif, Fa 40-669, 2001, 8p
12. Faucheron JL, Risse O, Letoublon C. A new ileal pouch salvage technique. Dis Colon Rectum 2001; 44: 1891-4
13. Parc R, Faucheron JL, El Riwini M. Excision of the rectum with colonic J-pouch anal anastomosis. Rob & Smith's Operative Surgery. In Surgery of the colon, rectum and anus. 5th ed. 1993 ; 689-97
14. Kapiteijn E, Marijnen CA, Nagtegaal ID, et al. Preoperative radiotherapy combined with total mesorectal excision for resectable rectal cancer. N Eng J Med 2001; 345: 638-46
15. Heald RJ. The holy plane of rectal surgery. J R Soc Med 1988 ; 81 : 503-8
16. Faucheron JL. Anatomie chirurgicale des nerfs du pelvis. Ann Chir 1999 ; 53 : 985-9
17. Chapuis P, Bokey L, Fahrer M, Sinclair G, Bogduk N. Mobilization of the rectum - Anatomic concepts and the bookshelf revisited. Dis Colon Rectum 2002; 45: 1-9
18. Maunsell HW. A new method of excising the two upper portions of the rectum and the lower segment of the sigmoid flexure of the colon. Lancet 1892; 2: 473-6
19. Heald RJ, Moran BJ, Rydall RD, Sexton R, MacFarlane JK. Rectal cancer – The Basingstoke experience of total mesorectal excision 1978-1997. Arch Surg 1998 ; 133 : 894-9
20. Rutegard J, Sandzen B, Stenling R, Wiig J, Heald RJ. Lateral rectal ligaments contain important nerves. Br J Surg 1997; 84: 1544-5
21. Bretagnol F, Slim K, Faucheron JL. Résection antérieure avec anastomose colorectale sous-péritonéale. Drainer ou ne pas drainer ? Ann Chir 2005 ; 130 : 336-9
22. Poulin EC, Schlachta CM, Gregoire M, Seshadri P, Cadeddu MO, Mamazza J. Local recurrence and survival after laparoscopic mesorectal resection for rectal cancer. Surg Endosc 2002 ; 16 : 989-95
23. Feliciotti F, Guerrieri M, Paganini AM, et al. Long-term results of laparoscopic versus open resections for rectal cancer for 124 unselected patients. Surg Endosc 2003 ; 17 : 1530-5
24. Leroy J, Jamali F, Forbes L, et al. Laparoscopic total mesorectal excision for rectal cancer surgery: long-term outcomes. Surg Endosc 2004; 18: 281-9
25. Morino M, Parini U, Giraudo G, et al. Laparoscopic total mesorectal excision – a consecutive series of 100 patients. Ann Surg 2003 ; 237 : 335-42
26. Faucheron JL, Rosso R, Tiret E et al. Soave's procedure - the final sphincter-saving solution for iatrogenic rectal lesions. Br J Surg 1998; 85: 962-4
27. Olagne E, Baulieux J, de la Roche E, et al. Functional results of delayed coloanal anastomosis after preoperative radiotherapy for lower third rectal cancer. J Am Coll Surg 2000; 191: 643-9
28. Faucheron JL. Low rectal excision for cancer in 39 males: prospective functional evaluation of pelvic nerve preservation. Colorectal Disease 1999 ; 1 : 2