e-mémoires de l'Académie Nationale de Chirurgie, 2005, 4 (3) : 58-66

La voie postérieure longitudinale parasoléaire interne de jambe. Technique, indications

Ph VICHARD, Y TROPET, L JEUNET, D LEPAGE
Service de Chirurgie Orthopédique Traumatologique et Plastique
(Pr TROPET)
du CHU de Besançon - Hôpital Jean Minjoz

Résumé

En matière d'ostéosynthèse, les chirurgiens ont toujours privilégié les voies d'abord antérieures de la jambe, qui ont pour elles une apparente simplicité. D'autre part, au niveau de la moitié proximale, on ne dispose pas de voie postérieure permettant, à la fois, l'exposition des pédicules vasculo-nerveux et du tibia. En effet, la médiane postérieure élargie de Fiolle et Delmas ne permet pas la mise en évidence du squelette.

Technique : Le blessé est opéré en décubitus ventral strict, sans changement ultérieur de position. Des considérations anatomiques montrent qu'il faut décaler l'incision longitudinalement en dedans. Elle peut être prolongée jusqu'au creux poplité, ou la cheville. Après avoir dissocié les gastrocnémiens, au lieu de diviser longitudinalement le muscle soléaire, on désinsère son chef tibial, sur le bord interne de cet os, et par rapport à la ligne oblique du tibia.

On peut alors ruginer la face postérieure du tibia et prolonger l'abord sous le poplité d'une part, le long fléchisseur des orteils et le jambier postérieur d'autre part (plan profond). Cet accès permet l'ostéosynthèse, à l'aide de plaques en T de fractures épiphyso-métaphysaires, qui constituent l'indication principale.

Puis on sépare le muscle soléaire des muscles du plan profond, qui viennent d'être désinsérés, en bloc, de la ligne oblique du tibia. On ouvre ainsi la coulée vasculo-nerveuse, dont les éléments sont déjà apparents, en amont de l'arcade du soléaire. On peut alors réparer l'axe artériel, éventuellement lésé.

Indications : il faut distinguer les cas aigus et chroniques :

D'une part, les fractures récentes, ouvertes ou potentiellement ouvertes, avec ou sans ischémie, justifiant ou non un lambeau libre, qu'on peut, judicieusement brancher, à la manière d'Arnez, sur les vaisseaux postérieurs.

D'autre part, il peut s'agir de fractures anciennes, où la face antérieure de la jambe ne peut être traversée, sans risque de nécrose cutanée. Il faut alors, impérativement utiliser notre voie.

Les indications en urgence restent exceptionnelles, compte tenu des possibilités de l'enclouage centro-médullaire à foyer fermé, des fractures plus distales, et de la fréquence des prises en charge secondaires. Aussi, seulement trois observations sont présentées. Par contre les dissections, en laboratoire, ont été nombreuses.

Mots clés : Fractures ouvertes de jambe / Portion épiphyso métaphysaire ou diaphysaire du tibia / Lambeau libre / Abord postérieur de jambe.

Abstract

Posterior longitudinal medial para sural approach of the leg. Techniques - indications.

The medial longitudinal posterior approach of the leg (Farabeuf, Fiolle et Delmas) was described to reach the posterior vessels and nerves, while the proposed approach, presented here, simultaneously exposes both vascular-nervous pedicle and tibia.

Technique : The entire operation is conducted in ventral decubitus, with no change in position of the patient.

The cutaneous incision is more medial, respects the lesser saphenous vein, and peroneal communicating nerve. The gastrocnemii muscles are dissociated. The soleus muscle is not divided longitudinally, but reclined, thanks to the desinsertion of the medial head.

In addition, the rugination of the deep muscular plane allows the simultaneous exposure of the tibia and vascular-nervous pedicles, present near the tibial extremity, complicated by ischemia (aclasical eventuality).

Indications: A distinction must be made between acute and chronic situations.

It may be a question of proximal third, open or closed fractures, wherein any previous approach might risk resulting in tegumentary necrosis, while the fracture is too highly located to allow intramedullary nailing. Major damage of soft tissues often requires a free flap. Vascular repair is performed as soon as the skeleton is stabilized by the use of an epiphyso-metaphyseal T plate.

Undesired but inevitable, the situation of these acute conditions takes into consideration the cases where the skeleton is correctly set and immobilized by external fixation, whereas the vessels are healthy. At this stage, a free flap covering is required, the reason for transfer. Our approach is then compatible with the Arnez artifice, which apposes the free flap on the anterior face, and fixes it behind (other team). Consequently, the free flap pedicle has a sagittal passage.

Three observations of this exceptional technique are presented. Numerous dissections have been performed at the Laboratory of Anatomy.

Keywords: Open leg fractures / Tibial Epiphyso-metaphyseal or diaphyseal area / Free flap / Leg posterior approach

L'abord antérieur du tibia a toujours été préféré aux voies postérieures, pour des raisons apprémment pertinentes : en avant le tibia affleure les téguments tandis que, en arrière les masses musculaires constituent une barrière large, épaisse, de ce fait difficile à franchir par le chirurgien. En réalité, le traumatisme, souvent en cause, a lésé les parties molles antérieures et respecte presque toujours la face postérieure. Même s'il n'y a pas d'ouverture antérieure d'un foyer de fracture, l'enveloppe cutanée est souvent potentiellement ouverte, à ce niveau, au point qu'un geste opératoire précipite l'évolution vers l'escarrification, le lâchage des sutures, l'infection. Par contre, en arrière, les muscles constituent une protection efficace, contre l'exposition de l'os et du matériel de synthèse dont il est éventuellement porteur.

C'est la raison pour laquelle nous avons souhaité remettre en honneur les voies postérieures, en modifiant radicalement la voie médiane la plus proximale, grâce à une désinsertion du chef tibial du muscle soléaire, de façon à permettre la cure d'une fracture difficile à prendre en charge par l'avant. Ceci, d'autant que les auteurs qui ont décrit l'abord postérieur classique, élargi (Guthrie et Arnott, Fiolle et Delmas) ou modifié (Godina et Arnez) le réservaient à la mise en évidence du pédicule tibial postérieur (1, 2, 3, 4, 5, 6) et qu'ils divisaient longitudinalement, geste agressif, le muscle soléaire.

Nous verrons que la voie que nous proposons expose parfaitement la face postérieure du tibia et qu'elle reste compétitive vis-à-vis des vaisseaux ou des nerfs. Dès lors pourquoi ne pas en faire la voie d'accès privilégiée des lésions osseuses, couplées à des lésions vasculaires, voire à des pertes de substance des parties molles antérieures, requérant le branchement de lambeaux libres ?

Remarques anatomiques

Elles justifient cette nouvelle voie d'abord.

1. - Il faut tenir à l'écart, en dehors la veine petite saphène, et le nerf saphène externe qui cheminent, avant de la perforer dans un dédoublement de l'aponévrose (Fig. 1). En effet, en fin d'intervention, on est souvent amené à laisser béante la brèche cutanée, l'aponévrose sous-jacente, et à panser à plat. Il ne faudrait donc pas que cette exposition de la veine saphène empêche son utilisation ultérieure comme greffon (voir plus loin), et que celle du nerf saphène externe provoque des troubles de la sensibilité post-opératoires.

2. – Les rameaux destinés aux muscles gastrocnémiens, issus des nerfs tibial d'une part, et fibulaire commun d'autre part, atteignant les deux muscles au niveau de leur pôle proximal, il importe de ne pas léser ces rameaux, en écartant brutalement les zones musculaires, où ils aboutissent. Les gastrocnémiens médial et latéral seront donc dissociés, et c'est leur pôle distal qui sera refoulé vers l'extérieur. (Fig. 2)

3. - Les rameaux nerveux destinés au muscle soléaire abordent celui-ci par son arcade, et plus accessoirement par sa face antérieure ; aussi la division longitudinale du muscle soléaire préconisée, par les chirurgiens plasticiens, en vue de n'utiliser qu'une moitié du muscle, à titre de greffon pédiculé, recouvrant un foyer de fracture ouverte notamment, n'est pas à recommander. De même la section de cette arcade pour atteindre le pédicule tibial postérieur (Arnez) n'est pas la solution idéale. (Fig. 2)

4. - L'innervation de la plupart des muscles du plan superficiel et surtout profond provenant du nerf tibial, relativement interne, puisque cheminant le long et en dehors du pédicule tibial, ses branches musculaires ont une direction générale oblique de haut en bas et de dedans en dehors (Fig. 3). Si en vue d'atteindre le tibia, on reste médian, toute progression vers l'os se heurte à ce rideau vasculo-nerveux, et au plan profond constitué par les muscles long fléchisseur des orteils, et tibial postérieur. Il est donc préférable de se diriger vers le chef

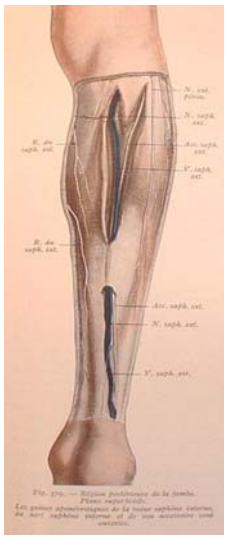

Fig 1 La veine Petite saphène et le nerf accessoire du nerf saphène externe sont menacés par une voie strictement médiane (H. Rouvière, tome 2, p. 495, fig 370).

Fig 2 La voie strictement médiane menace les rameaux nerveux destinés aux muscles gastrocnémiens et soléaire. (FM. Cadenat p. 91 fig 64 et p.135 fig 100 et 101)

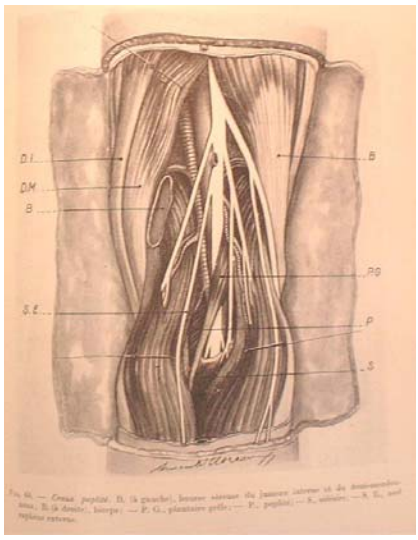

Fig 3 La richesse du pédicule vasculo-nerveux tibial, qui barre la route du tibia, et dont la difficulté de dissection s'accroît avec les interventions itératives (ablation de matériel….) (H. Rouvière tome 2 p. 496 fig 372)

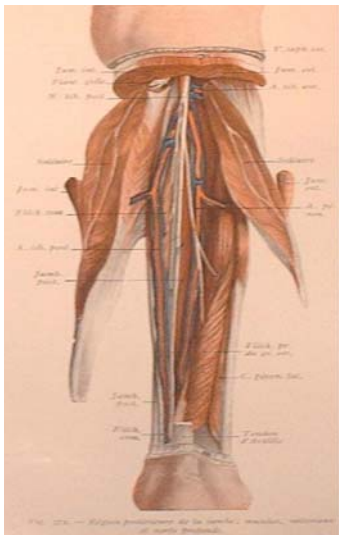

interne du muscle soléaire, d'inciser le périoste, de le ruginer de dedans en dehors et de refouler en bloc vers l'extérieur, non seulement le muscle soléaire, mais les muscles profonds (muscle long fléchisseur des orteils, muscles tibial postérieur et poplité), le pédicule tibial postérieur, les nerfs. On peut associer à cette rugination, prélude à la réduction d'une fracture, et à son ostéosynthèse, des réparations vasculaires ou nerveuses éventuelles.

5. - Les interventions itératives (pour ablation de matériel, par exemple) doivent éviter toute confrontation avec les éléments vasculo-nerveux, pratiquement tous contenus dans l'espace séparant le muscle soléaire du plan musculaire profond, et déjà disséqués lors de la première intervention (Fig.3). Pour enlever un matériel d'ostéosynthèse l'opérateur doit, encore là, se porter d'emblée sur le chef tibial du muscle soléaire, puis inciser le périoste. Dès que le contact avec le matériel est obtenu, il faut progresser au ras du métal.

Technique

Indication retenue pour l'exposé technique :

Blessé porteur d'une fracture ouverte métaphyso-épiphysaire proximale du tibia comminutive type Gustilo IIIc (rupture sous-adventicielle de la tibiale postérieure avec ischémie clinique, la lésion artérielle ayant été précisée par l'imagerie).

- Installation de l'opéré

Le blessé est placé en décubitus ventral. La cuisse du côté blessé est porteuse d'un garrot pneumatique gonflé avant l'incision. Des repères dermographiques ont été mis en place par le chirurgien. Une ligne transversale, à un travers de doigt au-dessus de la tête fibulaire, matérialise l'interligne articulaire du genou ; une ligne perpendiculaire à la précédente marque le milieu de la loge postérieure de jambe : elle part de l'interligne du genou pour atteindre la ligne bimalléolaire. En s'inspirant d'Arnez (3), qui opère, lui, le blessé en décubitus latéral sur le côté blessé, trois champs opératoires sont prévus : le 1er champ opératoire thoracique destiné au prélèvement de principe d'un lambeau libre de grand dorsal ; le 2ème champ opératoire pour l'abord antérieur de la fracture ouverte, la plaie étant mise en évidence grâce à la flexion du genou ; le 3ème champ opératoire est prévu pour l'abord longitudinal postérieur. On champe les trois sites opératoires.

L'équipe A prélevant le lambeau libre intervient en même temps que la 2ème équipe (B), qui se consacre aux deux champs opératoires de jambe, abordés, eux, successivement. Le décubitus ventral certainement plus favorable à l'opération ne permet pas l'activité simultanée de trois équipes souhaitées par Arnez (3), mais de deux.

2. - Parage du foyer de fracture

L'équipe B peut le réaliser, grâce à la flexion du genou. Le parage est rigoureux. La 1ère levée du garrot est suivie de l'hémostase. Puis le garrot est remis en place, une fois l'hémostase terminée. Les blouses, gants, champs et instruments sont renouvelés au niveau de la jambe.

3. – Abord postérieur, longitudinal para-soléaire interne de la jambe (Fig. 4)

Le genou a été remis en extension. La même équipe B est à nouveau opérationnelle. Le chirurgien placé du côté de la fracture incise la peau et l'aponévrose sur une ligne parallèle à celle dessinée sur les téguments et située 1 à 2 travers de doigt plus en dedans, afin de ne pas voir la veine petite saphène et le nerf saphènes externes. Puis les deux gastrocnémiens sont séparés l'un de l'autre : on les dissocie à leur moitié proximale, tandis que le bistouri incise ensuite leur aponévrose distale.

Le muscle soléaire apparaît. Plutôt que de sectionner le chef tibial du muscle soléaire à 1 cm du bord interne du tibia, pour permettre une suture ultérieure facile, il est plus simple, et moins agressif, d'inciser le périoste près du bord interne du tibia, à hauteur du muscle soléaire mais aussi du muscle poplité, puis de ruginer la face postérieure de l'os, relevant ainsi, en même temps le plan du muscle soléaire, et celui des muscles profonds (Fig. 5). Des écarteurs contre-coudés, glissés sur le bord externe du tibia, maintiennent l'exposition. Il peut être utile de fléchir discrètement le genou, pour récliner plus aisément les muscles profonds et les vaisseaux, lors de l'ostéosynthèse. L'étendue de la rugination est fonction du type de la fracture, qui est, en général, stabilisée, avant la réparation vasculaire. Le bord interne tranchant du tibia, la face

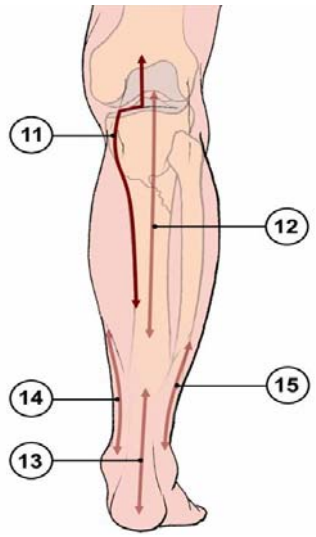

Fig 4 Les voies d'abord postérieures de la jambe :
11 voie proposée.
12 Fiolle et Delmas.
13 Trans-achilléenne.
14 Postéro- interne
15 Postéro-externe.

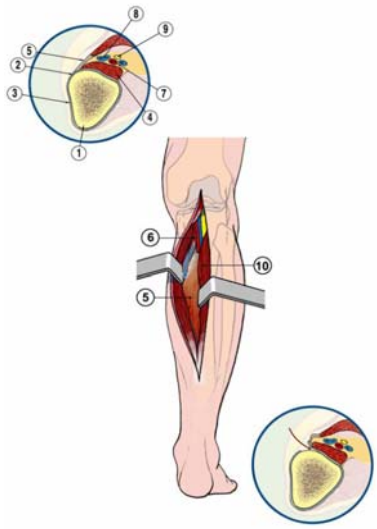

Fig 5 Désinsertion du chef tibial du muscle soléaire
1 Bord antérieur du tibia.
2 Bord interne.
3 Périoste.
4 Plan musculaire profond.
5 Muscle soléaire.
6 Muscle poplité.
7,8,9 Pédicule vasculo-nerveux
10 Muscles gastrocnémiens.

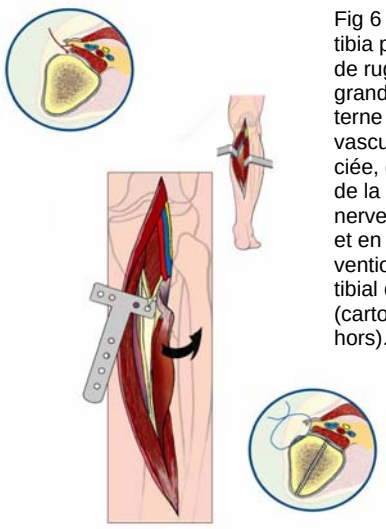

Fig 6 L'ostéosynthèse du tibia peut être isolée : il suffit de ruginer, sur une plus grande étendue le bord interne tibial. Une réparation vasculaire peut être associée, grâce à une ouverture de la coulée vasculo-nerveuse (cartouche en haut et en dedans). En fin d'intervention, on réinsère le chef tibial du muscle soléaire (cartouche en bas et en dehors).

postérieure plane de la diaphyse sont des repères, qui contribuent à prévenir toute angulation ou dérotation du foyer de fracture.

La contention sera assurée par une plaque en T dont les branches horizontales concernent les deux tubérosités tibiales. A leur niveau les vis peuvent être libres dans les trous afin d'autoriser un débattement imposé par les traits de fracture ou être assujetties à ces trous grâce à un filetage adéquat. Les plaques peuvent être non spécifiques (ex. : plaque AO) ou de fabrication spéciale.

4. - Gestes vasculaires

Ils doivent suivre la stabilisation, si le blessé ischémique est opéré en urgence vraie. Mais en cas de retard opératoire, il est préférable de procéder à la réparation artérielle d'abord. Un retour veineux par d'autres voies est possible dans la plupart des cas. Dans cette éventualité les veines satellites lésées peuvent être liées.

Quel que soit le moment choisi pour la réparation vasculaire, l'incision première du périoste du bord interne du tibia, à hauteur du chef tibial, s'impose (Fig. 5). Il est suivi d'une rugination de la face postérieure du tibia, qui détache, en bloc, l'arcade du muscle soléaire d'une part, le muscle poplité et ceux du plan profond (muscles long fléchisseur des orteils, tibial postérieur) d'autre part, tous insérés sur la ligne oblique du tibia. Puis, le chef tibial du muscle soléaire est séparé, avec son périoste, des insertions, respectivement plus proximales ou plus distales du muscle poplité d'une part et des muscles long fléchisseur commun et tibial postérieur d'autre part. Cette séparation ouvre largement la coulée vasculo-nerveuse concernée par la réparation (Fig. 6).

Dès que la lésion artérielle aura été mise en évidence, des clamps remplaceront le garrot enlevé définitivement. L'hémostase des parties molles est complétée.

La rupture sous-adventicielle à hauteur du fragment proximal (objet d'un mouvement de sonnette sagittale qui aura été réduit préalablement et avantageusement grâce à l'ostéosynthèse) fait l'objet d'une résection greffe veineuse (greffon saphène externe par exemple). On peut ensuite utiliser l'artifice d'Arnez pour implanter le pédicule du greffon libre vascularisé, qui aura préalablement été introduit d'avant en arrière dans la loge postérieure, grâce à un orifice aménagé entre tibia et péroné, ou sous le périoste tibial.

Comme notre équipe avec Y. Tropet (7), Arnez (3) préfère l'implantation termino-latérale de ce greffon dans une portion saine de l'artère tibiale postérieure, plutôt qu'une anastomose, même termino-terminale, à hauteur du foyer de fracture, où la contusion des vaisseaux rend difficile et aléatoire la confection d'une anastomose. On ne peut cependant recourir systématiquement à un seul schéma d'anastomose, les situations cliniques étant très variées, et imposant des solutions parfois originales.

5. - Fermeture

Il reste au chirurgien à réinsèrer (Fig. 6 cartouche) le chef tibial du muscle soléaire, après avoir reposé, sans plus, les muscles du plan profond. Dans la technique ci-dessus décrite, on réinsère le chef tibial, grâce à un tunnel trans-osseux , mais on peut se borner à une réinsertion sur la plaque, ou les parties molles voisines. Un drainage aspiratif est placé sur le plan musculaire profond, dans l'espace celluleux contenant le pédicule vasculo-nerveux.

Les muscles gastrocnémiens sont rapprochés en utilisant comme pour les muscles vus plus haut, un fil à résorption lente.

La peau et l'aponévrose sont laissées béantes si les parties molles sont oedématiées, et chaque fois qu'une réparation artérielle, résultant d'une ischémie, a été réalisée. Une suture secondaire du plan cutané pourra intervenir dès que l'oedème se sera résorbé, après le 8ème jour (environ).

6. - Soins post-opératoires

Un pansement occlusif modérément compressif est confectionné, l'extension du genou étant maintenue par une orthèse, ou une gouttière plâtrée amovible pendant une quinzaine de jours. Le membre inférieur est placé en élévation modérée, avec une flexion de hanche à 30°. La mobilisation du genou, systématique sur attelle motorisée, est commencée vers le 21ème jour. Un traitement anticoagulant est indispensable, de même qu'une antibiothérapie, dès qu'il s'agit d'une fracture ouverte.

Indications

Elles concernent des situations urgentes ou chroniques qui ont en commun un abord antérieur impraticable.

A. - Tableaux cliniques urgents

1- Il peut s'agir d'une fracture ouverte du 1/3 proximal du tibia, type IIIC (c'est cette situation que nous avons envisagée pour décrire la technique proposée car les ischémies correspondent le plus souvent à ce type de lésion). Nous proposons le parage antérieur et l'ostéosynthèse postérieure suivie de réparation vasculaire. Nous nous rallions aux propositions d'Arnez pour la confection et la mise en place du lambeau libre éventuel.

2 – Il peut s'agir de fractures ouvertes type III B auxquelles se réfère le plus souvent Arnez, qui fait un usage courant du lambeau libre. La lésion osseuse (1/3 proxi-

mal du tibia) a été stabilisée, en urgence vraie, par fixation externe, et un parage suivi de pansement à plat a été réalisé. A la suite de Godina, Arnez (3) recouvre la perte de substance des parties molles par un lambeau libre de grand dorsal quel que soit le niveau de la fracture. Le blessé est en décubitus latéral sur le côté blessé ; 3 équipes interviennent (1ère équipe de prélèvement du lambeau libre, 2ème équipe appliquant le lambeau, en vis-à-vis de cette dernière 3ème équipe pratiquant l'abord postérieur et l'implantation très termino-latérale du pédicule du lambeau).

Personnellement, nous préconisons le décubitus ventral, donc au maximum 2 équipes. Dans ces circonstances, l'abord du tibia est superflu puisque la stabilisation du squelette est supposée adéquate.

3 – On est en présence d'une fracture fermée du 1/3 proximal sans ischémie, mais avec contusion cutanée sévère (fracture « potentiellement » ouverte). Nous proposons la même technique, bien sûr sans réparation vasculaire, ni parage cutané.

B. - Tableaux cliniques chroniques

Le blessé est porteur d'une pseudarthrose ou d'une perte de substance tibiale avec ou sans antécédent(s) septique (s). La face antérieure de la jambe au 1/3 supérieur ne peut être traversée (cicatrice vicieuse impossible à débrider ou à contourner, antécédents septiques, infection en évolution). On peut toujours utiliser l'abord postérieur élargi, décrit plus haut. Le greffon fibulaire vascularisé peut être appelé à combler une perte de substance éventuelle.

Trois observations illustrent cette technique

Observation n°1 : CAR... Johan, 17 ans, accident de scooter, lycéen. Tentative d'homicide. "Genou gauche" flottant avec fracture de jambe Gustillo IIIC. Fracture du 1/3 distal de la diaphyse fémorale gauche, ischémie distale et importante contusion des parties molles de la région antérieure du genou et de la jambe.

- En urgence, résection - greffe veineuse de la rupture poplitée sous adventicielle et, par la même voie postérieure para-soléaire interne, ostéosynthèse dia-épiphysaire par plaque postérieure en T. Incision cutanée laissée ouverte.

- Nécrose cutanée antérieure de jambe exposant le foyer de fracture et justifiant une couverture par lambeau libre de grand dorsal qui échoue (compte tenu d'un syndrome inflammatoire intense, se traduisant par des taux de paquettes aux environs de 1.000.000.000 par ml), puis par lambeau fascio-cutané de rotation avec succès.

- Destruction des muscles de la loge antéro-externe puis ostéo-arthrite fistulisée de la cheville liée à la nécrose cutanée antérieure justifiant une arthrodèse de la cheville en équin à J + 6 mois (clou transplantaire)

- A J + an après l'accident l'appui est complet. Consolidé avec accourcissement de 46 mm. Chaussage orthopédique indispensable. A repris ses études. Bachelier.

(Fig. 7, 8, 9, 10, 11, 12, 13)

En résumé : indication typique de la technique proposée. Complications intercurrentes indépendantes de la méthode utilisée. Résultat final acceptable compte tenu des lésions initiales.

Observation n° 2 : Monsieur DEP... Marc, 52 ans, éthylique chronique. Accident de motoculteur le 6/05/00.

- Bilan initial : fracture ouverte spino-glénoïdienne interne de l'extrémité supérieure du tibia droit Gustillo IIIC avec ischémie distale. Artériographie : rupture sus-adventicielle poplitée.

- En urgence, en décubitus ventral, voie médiane longitudinale postérieure parasoléaire interne. Réduction - ostéosynthèse par plaque en T. Résection greffe veineuse.

- Reprise du pointage à J1. Téguments et aponévrose laissés ouverts.

- Greffe cutanée de cette aponévrose à J + 40;

- A repris toutes ses activités à J + 6 mois. Consolidé.

- Bilan fonctionnel : marche sans canne ; genou gauche = 10° ==> 110° ; cheville raide en position de fonction.

(Fig :15, 16, 17,18)

En résumé : indication limite, car il s'agit d'une fracture spino-glénoïdienne. Un double abord eut été possible (médian poplité + antérolatéral) mais il a été jugé imprudent. Assez bon résultat.

Observation N° 3 : Monsieur MAR... Stéphane, âge..... Tentative d'homicide sur un piéton de la voie publique le 3/05/98. Genou flottant gauche. Fracture ouverte Gustillo IIIB des deux os de la jambe et fracture ouverte distale de la diaphyse fémorale.

Traitée en urgence en dehors du Service : parage + stabilisation des deux foyers par un seul fixateur pontant le genou. Transfert à J + 12 motivé par une nécrose étendue des parties molles de la loge antérieure de la jambe. Le fixateur externe pontant le genou a été conservé jusqu'à consolidation osseuse.

Un long traitement de l'ostéite tibiale est entrepris : excisions répétées qui entraînent une épidermisation en 4 mois (11 interventions). Au terme de ce traitement, il existe une perte de substance tibiale (absente au départ) d'environ 10 cm.

A J + 1 an les téguments antérieurs sont inabordables. On réalise une voie d'abord médiane longitudinale postérieure para-soléaire interne. Un greffon péroné vascularisé de 14 cm est mis en place, après prélèvement sur le côté opposé. La contention par fixateur externe est poursuivie. La consolidation distale est acquise au bout de 6 mois. Il persiste une pseudarthrose proximale avec algodystrophie. L'intéressé demande l'amputation 4 ans après l'accident. (Fig. 19, 20, 21, 22, 23)

En résumé : Échec, au terme d'une prise en charge tardive, après parage et stabilisation par fixateur externe, réalisés en dehors du Service. Néanmoins, l'abord postérieur était la seule issue conservatrice devant cette lésion ancienne ressortissant aux "tableaux cliniques chroniques".

Fig 7 1ère observation.17 ans. Accident de scooter. Genou flottant. Fracture de jambe Gustilo III C, et importante contusion des parties molles antérieures.

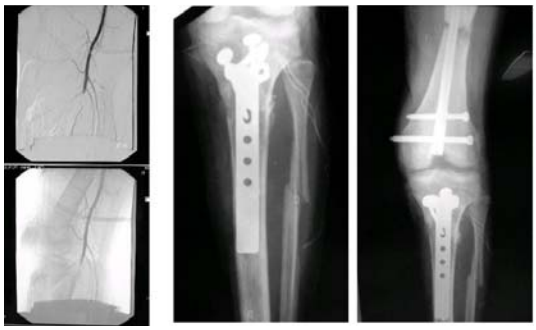

Fig 8 Resection-greffe artérielle.Ostéosynthèse par paque postérieure+pansement à plat. Enclouage rétrograde du tibia.

Fig 9 Nécrose antérieure rapide des parties molles.

Fig 10 Echec d'une couverture antérieure par lambeau libre de grand dorsal

Fig 11 Couverture par lambeau fascio-cutané de rotation.

Fig 12 Destruction initiale de tous les muscles releveurs du pied, et ostéo-arthrite secondaire de cheville, nécessitant une arthrodèse de cheville à 6 mois.

Fig 13 A 1 an.

Fig 14 A 1 an : appui complet. Raccourcissement de 46 mm.

Fig 15 2èmè observation : 52 ans. Ethylisme chronique. Accident de motoculteur. Fracture Gustilo III C spino-glénoïdienne externe du tibia.

Fig 16 Rupture sous-adventicielle de l'artère poplitée.

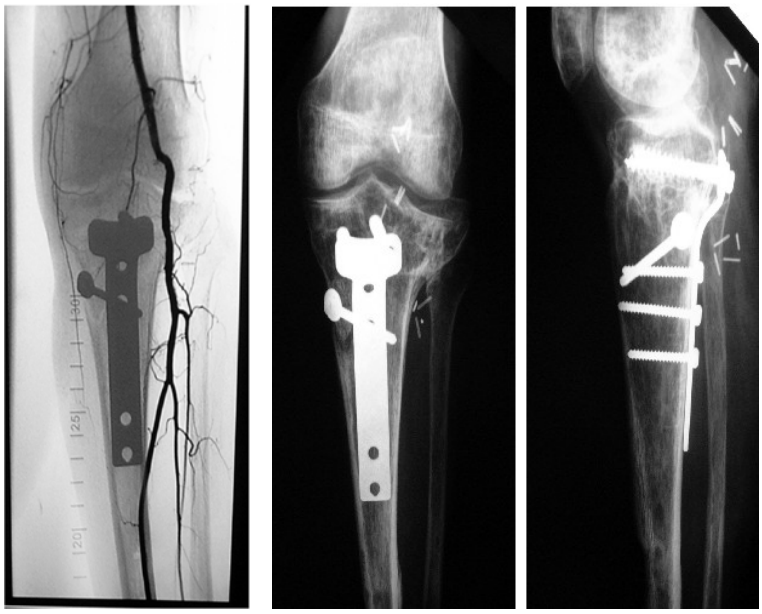

Fig 17 Voie postérieure longitudinale para-soléaire interne. Ostéosynthèse par plaque en T. Il avait été jugé imprudent d'intervenir par une autre voie. Resection- greffe artérielle (greffon veineux). Reprise à J1 pour aponévrotomie.

Fig 18 A un an
Marche sans canne. A repris ses activités.
Genou : -10° 110°
Cheville raide en position de fonction.

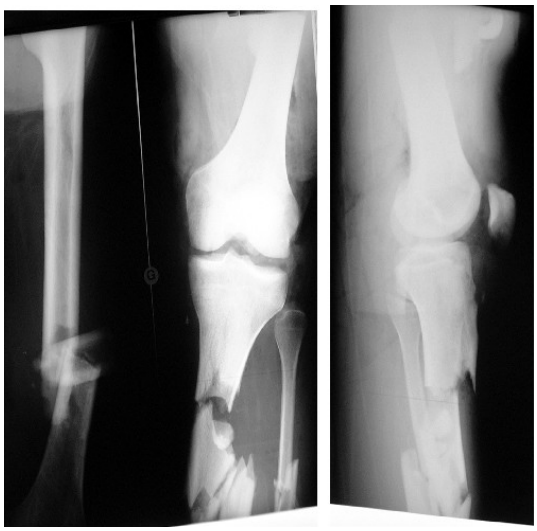

Fig 19 3ème observation
AVP. Piéton. Genou gauche flottant. Fracture ouverte Gustilo II B jambe gauche.

Fig 20 Transféré de l'extérieur à J 12, avec fixateur externe pontant le genou gauche. Nécrose antérieure des parties molles de jambe étendue. Ostéite tibiale.

Fig 22 Par la voie proposée, transfert de péroné vascularisé contro-latéral, à 1 an.

FIg 21 Excisions itératives, aboutissant à un assèchement avec epitdermisation. Mais perte de substance tibiale.

Fig 23 Algodystrophie.
Pseudarthrose proximale greffon-tibia.
Raideur du genou et de la cheville.
Amputation.

Discussion

Les indications de cette voie postérieure longitudinale para-soléaire interne de jambe nous paraissent exceptionnelles. C'est la raison pour laquelle d'importantes séries ne seront pas publiées dans un avenir proche. Notre expérience est basée avant tout sur de nombreuses dissections, et seulement trois observations sont présentées.

Les positions d'Arnez doivent être nuancées.

Certes, il a eu le grand mérite de remettre en honneur la voie postérieure médiane d'accès aux vaisseaux pour brancher des lambeaux libres, apposés en avant, grâce à un cheminement sagittal de leur pédicule.

Mais une autre voie d'abord est licite (para-soléaire interne ? postéro-interne ?)

De plus, l'utilisation de la même technique pour des fractures de jambe plus distales, que les épiphyso-métaphysaires, envisagées ici, n'est pas logique : plus licite est l'enclouage centro-médullaire, couplé à un abord vasculaire postéro-interne : il est ainsi possible d'être aussi efficace et moins agressif.

Enfin, l'utilisation systématique du fixateur externe nous paraît constituer un pis aller. Pour nous, la fixation externe correspond à une indication de nécessité (blessé transféré déjà appareillé, ou vu tardivement). L'ostéosynthèse correspond à l'indication d'élection.

Références

1. Cadenat FM. Les voies de pénétration des membres. Paris, G Doin, 1932.
2. Fiolle J, Delmas J. Découverte des vaisseaux profonds. Voies d'accès larges. Paris, Masson, 1918.
3. Godina M, Arnez M, Lister GD. Preferential use of the posterior approach to blood vessels of the lower leg in microvascular surgery. Plast Reconstr Surg 1991 ; 88 : 287-91.
4. Guthrie CC. Blood vessels surgery and its application (1911). Reprinted by University of Pittsburg Press,1959.
5. Henry AK. Extensile exposure. New York Churchill Livingstone, 1973, p. 24.
6. Abouzahr MK, Chiu DT. The posterior intermuscular approach to the vessels of the leg. Plast Reconstr Surg, 1995 ; 96 : 1280-7.
7. Tropet Y, Garbuio P, Obert L, Jeunet L, Elias B. One stage emergency treatment of open grade IIIB tibial shaft fractures with bone loss. Ann Plast Surg 2001 ; 46 : 113-9
8. Vichard Ph, Tropet Y, Garbuio P. Un tournant dans l'histoire thérapeutique des fractures ouvertes de jambe: l'ostéosynthèse couplée à la couverture immédiate, en présence de dégâts majeurs des parties molles. Bull Acad Natl Med 1999 ; 183 : 569-88.

Discussion

Intervention de M Germain

Pourquoi préférez-vous l'ostéosynthèse au fixateur externe ?

Réponse de Ph Vichard

Sauf contre indication de l'ostéosynthèse, celle-ci est préférable à la stabilisation par fixateur externe. Elle est supérieure au plan mécanique.

Elle permet des gestes ultérieurs si l'évolution se fait vers une non consolidation. Au contraire le fixateur externe constitue une contre indication relative à un geste ultérieur sur le foyer (risque septique).

Les fiches du fixateur sont source d'infection si la consolidation excède certains délais.

Enfin, ces fiches sont un obstacle à certaines techniques de plastie cutanée.