La correction du thorax en entonnoir par voie thoracoscopique chez l'enfant et l'adolescent.

P S. Liebert M.D.

Associate Clinical Professor of Surgery
Columbia University College of Physicians & Surgeons
and
Associate Attending Surgeon
the Children's Hospital of the New York
Presbyterian Medical Center
New York, N Y 1032-3784, USA

Résumé

Le thorax en entonnoir est une déformation du sternum et des cartilages costaux de l'enfant, qui s'aggrave progressivement sans traitement. L'excavation profonde de la paroi antérieure du thorax peut causer des complications respiratoires, cardio-vasculaires et psychologiques. L'opération proposée par Ravitch est devenue le modèle pour la correction des déformations congénitales du thorax depuis bientôt 50 ans. Elle consiste à réséquer les cartilages malformés et à reconstruire le sternum par ostéotomie en coin. En 1997 Ronald Nuss publia les résultats obtenus après correction de la déformation à l'aide d'une tige en acier inoxydable placée par voie thoracoscopique. Cette tige surélève le sternum et les cartilages courbés de façon convexe et sert de tuteur temporaire pour maintenir l'aspect normal de la cage thoracique antérieure. Nous rapportons une expérience de huit cas opérés par cette technique. La présentation comprend une description de la technique opératoire et les résultats obtenus à court et moyen termes ainsi qu'une comparaison avec les résultats d'autres auteurs ayant utilisé la même technique.

Mots clés : Thorax en entonnoir / thoracoscopie / opération de Ravitch / opération de Nuss

Abstract

The correction of pectus excavatum in children using a minimally invasive technique

Funnel chest (pectus excavatum) represents a deformity of the sternum and the costal cartilages in children, which becomes progressively worse without treatment. Moreover, a deep depression in the anterior chest may cause respiratory, cardiovascular and psychological complications for the child thus affected. The operation proposed by Marc Ravitch (in 1949) became the model for correction of congenital chest deformities for about 50 years and consists of resecting the malformed cartilages and of reconstructing the sternum by a wedge osteotomy. In 1997, Donald Nuss presented the results of correction of the deformity with the aid of a stainless steel bar placed under the sternum, using thoracoscopic visulalization. This bar raises the sternum and the curved cartilages in a convex fashion and places a temporary prop to maintain the normal appearance of the anterior chest wall. We present eight operations (in 7 patients) using this technique. The presentation includes a description of the operative technique and the short and medium-term results as well as a comparison with the results of other authors using the same technique.

Key words : Pectus excavatum / thoracoscopy / Ravitch operative technique/ Nuss operative technique

Introduction

Déformation de la paroi antérieure du thorax, le thorax en entonnoir est composé d'une dépression concave du tiers ou de la moitié distale du sternum et des cartilages costaux correspondants. Cette déformation génétique, se retrouve chez quatre garçons pour une fille et se présente d'habitude à la naissance, plus rarement pendant les premières années de la vie. Elle s'accentue avec l'âge et se creuse progressivement au long de la croissance de l'enfant. D'aspect plus ou moins symétrique, sa forme peut varier et réaliser une dépression unilatérale plus profonde avec rotation du sternum vers le côté le plus affecté. Le développement du thorax en entonnoir est attribué à une croissance inégale des cartilages costaux, plutôt qu'à une déformation primaire du sternum. D'autres malformations myo-osseuses peuvent coexister telles que la scoliose, le pied bot, les syndromes de Marfan ou de Klippel-Feil.

Pendant les premières années de la vie, l'enfant affecté ne souffre guère, mais prend conscience d'une différence. En participant aux jeux et sports, l'adolescent peut souffrir d'essoufflement, et par la suite, d'un goût réduit pour l'effort physique (1). Le coeur est comprimé et déplacé entièrement dans l'hémithorax gauche ; certains enfants se plaignent de douleurs du squelette thoracique et d'autres -rarement- ont un prolapsus de la valve mitrale, surtout ceux qui souffrent du syndrome de Marfan.

La mesure de l'envergure de la déformation anatomique, le degré de déplacement cardiaque et la perte de volume pulmonaire est faite par tomodensitométrie ("CT Scanner"). Cette technique permet de calculer un index (PI=Pectus Index) qui facilite la comparaison entre enfants d'âges différents et consiste à diviser le diamètre

transversal du thorax au niveau le plus profond de la déformation par la distance qui sépare ce niveau de la colonne vertébrale. Cet index augmente en proportion de la profondeur du creux sterno-costal et une valeur de 3.25 et plus, représente une donnée d'importance thérapeutique (2). L'atteinte respiratoire, souvent occulte, est étudiée à l'aide d'un examen standard des fonctions respiratoires (3). Une valeur inférieure à 80% d'examens fonctionnels indique une limitation respiratoire qui mérite un redressement opératoire.

Des facteurs psychologiques sont souvent apparents dès la première visite: refus de participer aux activités sportives par peur de mettre en évidence sa malformation et d'être l'objet de moqueries par ses camarades ; le désir d'améliorer sa confiance en soi devient apparent dès le premier abord et est souvent partagé par les parents. Chez d'autres, ce désir surmonte des réticences ressenties par les parents et le pédiatre ou médecin correspondant envers une opération majeure qui, à première vue, semble avoir seulement un intérêt cosmétique. Dans ces cas, l'index du pectus et les valeurs des fonctions respiratoires aident à étayer l'argument en faveur de la reconstruction opératoire.

Rappel des principales techniques

Technique opératoire de M. Ravitch

De toutes les techniques opératoires proposées à ce jour pour réparer la déformation du thorax en entonnoir, celle de Mark Ravitch (4, 5) satisfaisait les besoins anatomiques et physiologiques. L'abord est large, soit par une incision verticale présternale chez les garcons, soit par une incision transversale, concave en dessous des futurs seins chez les filles. Ces incisions pénètrent jusqu'au niveau du périoste sternal et des lambeaux cutanéo-musculaires, comprenant le muscle grand pectoral, sont élevés de part et d'autre de l'incision verticale, ou vers le haut et le bas en cas d'incision transversale. Les cartilages costaux déformés (4 a 5 paires inférieures), largement exposés, sont réséqués de façon sous-périchondrale, laissant les muscles intercostaux intacts L'appendice xiphoïde, portant les insertions des muscles droits abdominaux, est séparé du corps du sternum, ce qui permet l'entrée dans l'espace rétrosternal et la séparation de la face postérieure du sternum des tissus du médiastin antérieur. Au niveau du second espace intercostal, une ostéotomie sous-périostée transversale antérieure, suivie d'une résection cunéiforme laissant la lame sternale postérieure intacte, permet d'élever le sternum distal, en créant une fracture "en bois vert" de la lame sternale postérieure. Cette position légèrement hyper-corrigée du sternum est maintenue par des sutures métalliques, placées de part et d'autre de la zone réséquée à travers des tunnels percés dans l'os. Une tige métallique transversale, ancrée aux deux extrémités correspondant au pôle inférieur du sternum élevé est passée au choix du chirurgien soit en dessous soit au dessus du sternum, est maintenue en place par des sutures dans le périoste du sternum.

Cette description ne rend pas justice à l'ampleur et la complexité de cette opération : le site opératoire est très large, la séparation des cartilages du périchondre est fastidieuse, les besoins de technique stérile, respectant les tissus, sont absolus, l'exercice répété ne rend pas la tâche plus facile, l'opération prend du temps, même dans les mains de maîtres. L'opéré doit limiter ses activités physiques pendant six mois pour permettre la guérison. L'incidence des récidives est de 5-26%.

Technique thoracoscopique de D. Nuss

En 1997, Donald Nuss (Norfolk, Virginie) présenta au Congrès de l' "American Pediatric Surgical Association"son expérience, acquise en dix ans (8). Sa technique consiste à placer sous le sternum distal une barre courbe en métal par voie thoracoscopique, avec le profil courbe ou concave en position pile. En pivotant la barre sur son axe transversal en direction face, le profil, maintenant convexe, relève et maintient le sternum et les cartilages costaux dans la position anatomique désirée. Au début, D. Nuss réserva son opération aux enfants avant la puberté, pensant que les cartilages et le sternum plus malléables à ces âges, seraient plus faciles à remodeler. Mais le thorax en tonneau des emphysémateux prouve qu'avec le temps même le thorax adulte peut assumer de nouvelles formes. Ce qui nous a conduit à utiliser cette technique pour la correction du thorax en entonnoir chez des adolescents et même des adultes.

Patients et méthode

Notre première expérience date de plus de deux ans. Depuis lors, sur quelques 15 patients vus en consultation nous avons opéré huit fois sur sept patients (Tableau 1).

L'intervention

- Matériel : la barre en acier choisie (Walter Lorenz Surgical) doit mesurer 1.25 cm de moins que la distance qui sépare les deux lignes axillaires médianes en passant par le niveau le plus profond de la dépression sternale. Deux autres barres, une plus courte de 2.5.cm et l'autre plus longue de 2.5 cm, sont tenues en réserve. Les barres mesurent 1.5 cm de largeur et 2 mm d'épaisseur. Les autres instruments requis pour cette opération sont les outils pour fléchir et stabiliser la barre, l'ustensile d'insertion thoracique en forme d'épée, l'outil pour faire pivoter la barre, un thoracoscope de 5 mm, et un trocart thoracique.
- Anesthésie et préparation: Toutes les interventions sont effectuées sous anesthésie générale avec intubation endotrachéale. Depuis notre troisième opéré, chez tous les patients, une sonde épidurale est mise en place pour traiter la douleur postopératoire, qui peut être sévère. Le malade est en decubitus dorsal. Le thorax antérieur est préparé et drapé et les répères suivants sont marqués : rebord costal inférieur, appendice xiphoïde, niveau le plus profond de la dépression sternale, "sommets" antérieurs des côtes dont les cartilages font partie de la malformation. La barre choisie est ensuite courbée et formée au profil du thorax antérieur du patient en question. En plaçant cette barre sur le thorax elle doit épouser les parois latérales de la cage thoracique tout en présentant une convexité progressive, adé-

quate pour le cas individuel. Les deux bouts de la barre sont marqués sur la peau.

- Technique opératoire : deux incisions transverses, symétriques, de trois centimètres sont réalisées à l'intérieur des traits qui marquent les deux bouts de la barre sur la peau. Depuis ces deux incisions latérales, un tunnel est créé en direction de la ligne médiane, jusqu'au niveau du sommet des cartilages malformés. Ensuite le thoracoscope est mis en place, dans l'hémithorax choisi, à deux espaces intercostaux en dessous de l'incision latérale correspondante, et la cavité pleurale en question est remplie de CO2 jusqu'à une pression de 15 cm d'H2O. Sous contrôle visuel par thoracoscopie, une longue pince est alors introduite dans l'incision latérale jusqu' au niveau du sommet des cartilages malformés et les pointes de la pince sont écartées pour entrer dans le thorax par l'espace intercostal correspondant. L'instrument d'insertion est ensuite placé dans cette ouverture de la paroi thoracique, avancé à travers le médiastin et en dessous de la dépression sternale vers le côté opposé, sous inspection thoracoscopique. La pointe de l'instrument d'insertion est sentie et guidée à travers l'incision opposée. Deux lacs sont ensuite attachés à la pointe de l'instrument d'insertion qui est retiré vers l'ouverture d'entrée. Un lacs est utilisé pour guider la barre en acier à travers le couloir établi précédemment, pendant que le second lacs sert de réserve. La barre est avancée en tenant sa partie courbe ou convexe en position pile. La barre est ensuite pivotée de 180 degrés, mettant la partie courbe, maintenant convexe, en dessous du sternum en position face. Ce qui produit une correction immédiate de la déformation sterno-chondrale. Pour maintenir cette position, un stabilisateur est attaché à un- ou aux deux bout(s) de la barre. Le thoracoscope est retiré et l'anesthésiste s'exerce pour insuffler les poumons complètement. Les incisions sont suturées en deux-trois plans et injectées avec un anesthésique de longue durée. La perte de sang est minime. Un cliché du thorax en salle d'opération est pris, pour évaluer l'expansion des poumons, qui devrait être complète.
- Après l'opération le patient est maintenu en position semi-assise et encouragé à ne pas mettre à l'épreuve la solidité du thorax antérieur reconstruit. Il est parfois nécessaire de mettre une sonde urinaire en place à cause de l'analgésie épidurale. Tous les opérés reçoivent des antibiotiques prophylactiques (cefazolin) pendant 48 heures après l'opération. La mobilisation physique en dehors du lit commence le troisième jour. Tout au long de cette période la prophylaxie antithrombotique est particulièrement bien suivie. Le départ de l'hôpital se situe selon les cas entre le 3e et 5e jour, avec des recommandations très spécifiques en ce qui concerne les activités, pour que la barre ne se déplace pas. Celle-ci est retirée deux ans après l'intervention.

Résultats

Un contour thoracique parfait a été obtenu dans cinq de nos sept opérations, et après réintervention pour barre déplacée chez le sixième patient. Chez le septième, un garçon de 10 ans, nous avons accompli un excès de correction qui fût réduit à l'état normal par le retrait de la barre à 12 mois. Tous les patients qui se plaignaient de fatigue et d'essoufflement se sentaient à l'aise pendant les activités sportives de leur âge. Le malade souffrant de prolapsus de la valve mitrale fût libéré des signes cliniques de cette affection. En général, les patients plus âgés se plaignaient plus longtemps de douleurs dans le site opéré : un patient âgé de 18 ans a eu des douleurs pendant deux mois, alors qu'un garçon âgé de 7 ans ne ressentait plus rien après trois semaines. La rigidité de la cage thoracique progressant au cours des années est la cause de cette différence. Toutes les incisions, même après une deuxième intervention, soit pour remplacement soit pour retrait de la barre, ont guéri sans infection, et sont à peine perceptibles ; il n'y a pas eu de pneumothorax nécessitant un drainage. Tous les malades étaient satisfaits du résultat obtenu (Tableau 2).

Le retrait de la barre est accompli de façon ambulatoire. L'incision du côté du stabilisateur est utilisée, le stabilisateur et la barre sont libérés, la suture métallique qui rattache barre et stabilisateur est sectionnée et la barre est retirée.

A ce jour, deux barres ont été enlevées de façon planifiée: une barre à deux ans après correction et l'autre après une année pour permettre à un excès de correction de s'atténuer. Les résultats obtenus sont excellents à une année et respectivement six mois après le retrait de la barre.

Nous avons eu une complication : deux semaines après correction avec un excellent résultat immédiat, un garçon de 16 ans est tombé en descendant des escaliers et a subi une torsion sévère de la cage thoracique en s'accrochant à la rampe d'escalier avec une main. Il ressentit des douleurs immédiates et continuelles dans le site opératoire. Une radiographie du thorax montra un déplacement de la barre vers le haut, état qui devait empirer de jour en jour. Deux semaines après cet incident, la barre et le stabilisateur furent retirés et remplacés. Lors de cette seconde intervention quelques rares adhérences furent observées dans le thorax, avec un minimum de réaction inflammatoire au niveau du point d'appui de la barre sur la face profonde du sternum. Cette seconde intervention a parfaitement réussi et la barre était en bonne position huit mois après la deuxième opération.

Discussion

Nous présentons ici les résultats du début d'une nouvelle technique pour la correction du thorax en entonnoir. Cette technique est modérée dans son étendue anatomique et ses suites physiologiques postopératoires, en comparaison de l'opération de Ravitch, l'intervention de choix pour nous jusqu'à ce jour. La durée de l'opération est réduite de 240-320 minutes à 80-100 minutes dans nos mains. La perte de sang est minime, la convalescence postopératoire est accélérée et les résultats à moyen terme sont excellents.

Nuss a suivi 30 patients à long terme, de six mois à sept ans après retrait de la barre métallique. Parmi eux, 73 % avaient des résultats excellents, et 13 % de bons résultats, tandis que chez 13 % des opérés les résultats étaient soit

satisfaisants seulement ou même médiocres; ceci étant dû, surtout au début de son expérience, à des barres trop minces qui se pliaient sous la pression du sternum. Les opérés qui avaient pleinement bénéficié de l'opération présentaient tous une élasticité et une souplesse normales de la cage thoracique. Deux patients avaient souffert d'un déplacement de la barre et un malade a eu une infection d'une incision (8).

Dans un rapport récent de l'Université du Connecticut, Wu et al. comparaient 36 corrections selon Nuss à six opérations selon Ravitch (9). La durée des opérations était sensiblement réduite avec l'opération de Nuss (1.6 vs.5.2 heures). L'incidence de complications était comparable dans les deux séries. Avec l'opération de Nuss il y avait six pneumothorax, trois fois un épanchement pleural et une fois la barre était déplacée. Chez quatre malades la barre avait été enlevée, sans récidive de la déformation à moyen terme.

Conclusion

La technique de Nuss fait partie, à présent, de l'éventail des opérations en chirurgie pédiatrique aux Etats-Unis et au Canada. Cette technique respecte l'intégrité des tissus du thorax antérieur; elle est simple, rapide et fiable sous contrôle thoracoscopique. Les complications sont rares de même que les récidives. Les cicatrices laissées par les incisions sont insignifiantes et les résultats anatomo-fonctionnels à court et moyen termes, sont très satisfaisants.

Références

1. Beiser GD, Epstein SE, Stampfer M et al: Impairment of cardiac function in patients with pectus excavatum, with improvement after operative correction. N Engl J Med 1972 ; 287:267
2. Haller JA Jr., Kramer SS, Lietman SA: Use of CT scans in selection of patients for pectus excavatum surgery: A preliminary report. J Pediatr Surg, 1987 ; 22 : 904-8
3. Cahill JL, Lees GM, Robertson HT: A summary of preoperative and postoperative respiratory performance in patients undergoing pectus excavatum and carinatum repair. J Pediatr Surg 1984 ; 19: 430
4. Ravitch MM: The operative treatment of pectus excavatum. Ann Surg 1949 ; 129 : 429-44
5. Ravitch MM, editor: Congenital deformities of the chest wall and their operative correction, Philadelphia 1977, Saunders
6. Shamburger RC, Welch KJ: Surgical repair of pectus excavatum. J Pediatr Surg , 1988 ; 23: 615
7. Weber TR, Kurkchubasche AH: Operative Management of asphyxiating thoracic dystrophy after pectus repair. J Pediatr Surg 1998 ; 33: 262-5
8. Nuss D, Kelly RE Jr., Croitoru DP, Katz ME: A 10-year review of a minimally invasive technique for the correction of pectus excavatum. J Pediatr Surg 1998 ; 33: 545-52
9. Wu PC, Knauer EM, McGowan GE, Hight DW: Repair of pectus excavatum deformities in children. A new perspective of treatment using minimal access surgical technique. Arch Surg 2001 ; 136: 419-24

Tableau 1
Evaluation préopératoire

Age	Symptômes	Pectus Index (PI)	Fonctions respiratoires
(1) 15	Déformation profonde. Manque de confiance en soi	5.1	Non réalisables
(2) 7	Excavation progressive de la déformation, vomissements	3.4	Non réalisables
(3) 18	Essoufflement à l'effort. Prolapsus valve mitrale	4.3	70-75 % valeurs prévues
(4) 10	Essoufflement et douleurs cage thoracique à l'effort	3.9	60-81 % de « normale"
(5) 14	Dyspnée intermittente	3.6	« Normales »
(6) 15	Fatigue et essoufflement à l'effort	5.1	Broncho-pneumopathie obstructive bénigne
(7) 15*	Douleurs constantes cage thoracique épaules ; barre déplacée	--	Excursions respiratoires superficielles
(8) 11	Essoufflement, fatigue	5.8	85 % valeurs prévues Diffusion pulmonaire réduite

Tableau 2
Résultats postopératoires

Patient	Barre	Résultats
1	En place pdt. 2.4 ans	Excellent, disposition améliorée, bonne activité sportive
2	Enlevée à 2 ans	Excellent, très actif en sport
3	En place pdt. 2.1 ans	Fatigue normale, prolapsus mitral disparu
4	Enlevée à 1 an	Activités normales, sans douleur thoracique, Excès de correction aplani
5	En place pdt. 2 ans	Excellent, activités normales, bonne disposition
6	Remplacée il y a 12 mois	Sans dyspnée à l'exercice, sans douleur, reprend poids normal
7	En place pdt. 5 mois	Excellent, moins fatigué

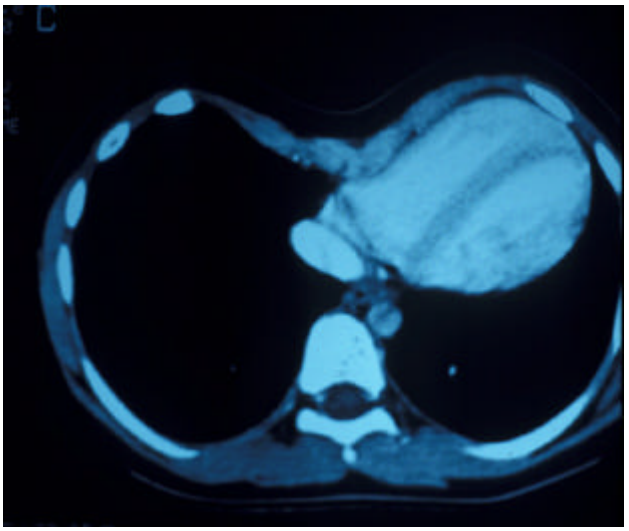

1. Le CT scanner du thorax qui montre la profondeur du sternum. On calcule un "pectus index": le diamètre transverse est divisé par la distance entre le sternum et la colonne vertébrale

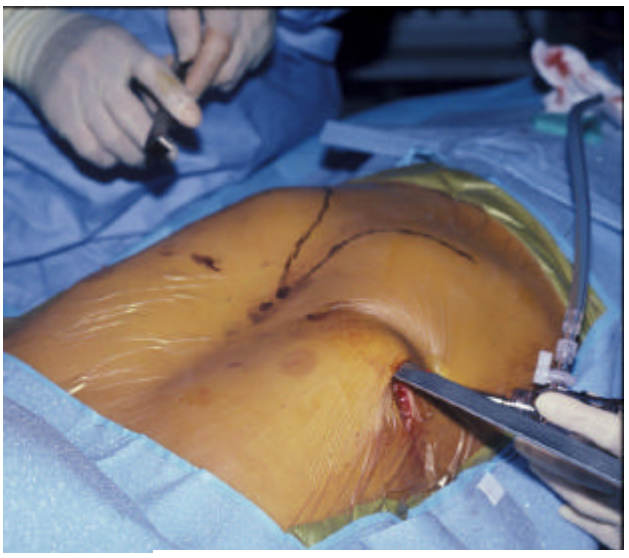

2. L'instrument d'insertion est introduit entre le thorax et passe en dessous de la dépression sternale, sous inspection thorascoscopique

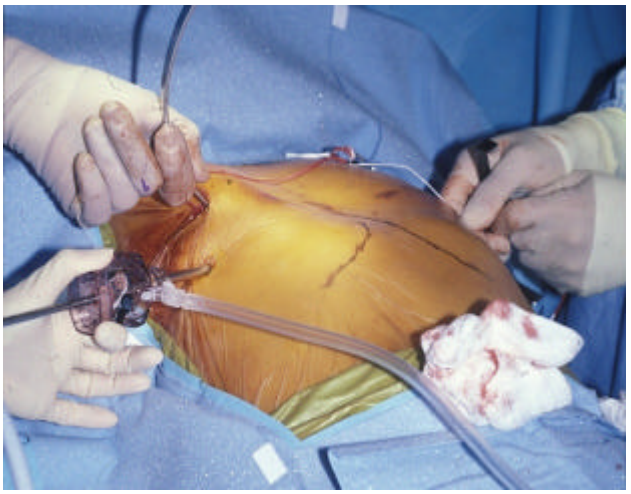

3. La barre en acier, fléchie pour cet enfant, est introduite et avancée en tenant sa partie courbe (concave)

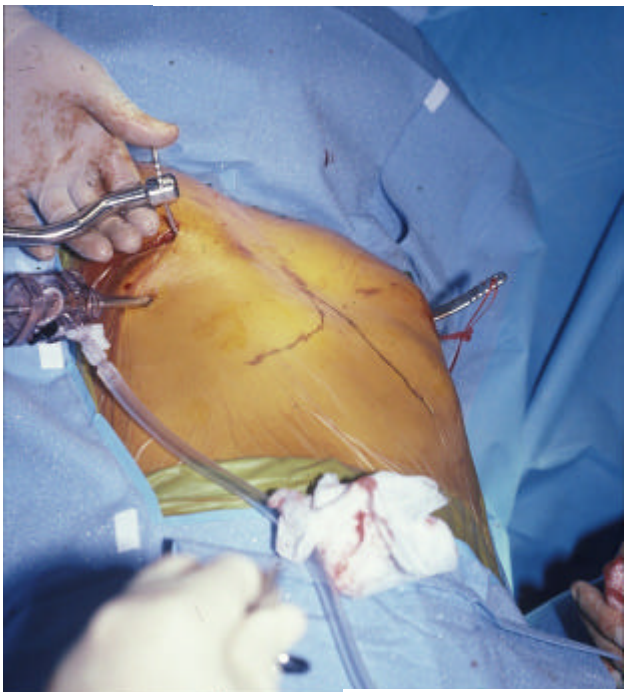

4. On fait pivoter la barre de 180 degrés, avec une correction immédiate

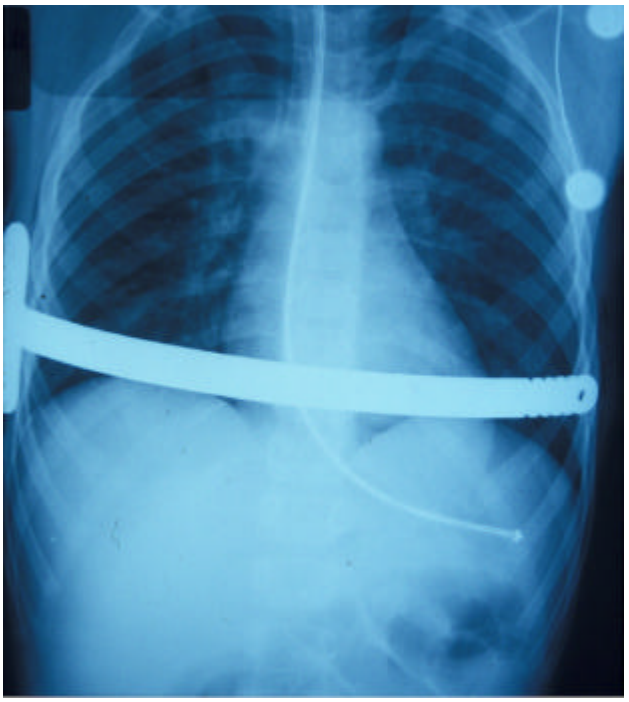

5. Radiogramme d'un enfant avec une barre et un stabilisateur en place