La prothèse d'épaule en 2002

D. F. GAZIELLY

Unité d'Épaule – « Institut de la Main »
Clinique Jouvenet - Paris

Correspondance :
D.F. GAZIELLY
Institut de la main, Clinique JOUVENET
6 square JOUVENET, 75016 PARIS

Tél. : 01-42-15-42-15
Fax : 01-42-15-40-04
E-mail : d.gazielly@gsante.fr

Résumé

La prothèse d'épaule en 2002

Depuis Péan en 1893 et Judet en 1947, l'arthroplastie prothétique de l'épaule a considérablement évolué grâce aux travaux de Neer qui propose, dès 1951, un concept nouveau de prothèse à glissement dont la mise en place doit, d'une part, respecter et réparer les parties molles et, d'autre part, être suivie d'une rééducation postopératoire programmée qui fait 50 % du résultat fonctionnel. Toutes les prothèses actuelles, modulaires et adaptables reposent sur ces deux principes de base. Le choix entre prothèse humérale simple (30 %) et prothèse totale (70 %) dépend des informations fournies par l'imagerie préopératoire sur l'état des tendons de la coiffe des rotateurs et le stock osseux glénoïdien. La chirurgie de la prothèse d'épaule est une chirurgie des parties molles qui demande une technique très minutieuse, qui va induire directement la qualité du résultat fonctionnel, en particulier après mise en place pour une fracture récente et complexe de l'extrémité supérieure de l'humérus du sujet âgé. Les meilleurs résultats fonctionnels sont obtenus dans l'omarthrose primitive et l'ostéonécrose idiopathique de la tête humérale. Dans la polyarthrite rhumatoïde, les résultats sont constants sur la douleur tandis que la récupération de la mobilité dépend du stade de la maladie. Les résultats dans l'omarthrose post traumatique et post instabilité dépendent de l'état préopératoire des parties molles. L'omarthrose excentrée avec rupture massive de la coiffe est l'indication la plus controversée quant au choix du type de prothèse, à glissement ou inversée. Les complications de la prothèse d'épaule sont liées à des indications mal fondées, à la technique opératoire et à la pathologie causale.

La prothèse d'épaule est aujourd'hui une alternative thérapeutique fiable à long terme avec 93 % de survie après dix ans et 87 % après 15 ans, à la condition qu'elle soit mise en place et suivie par une équipe spécialisée ayant une bonne expérience de cette chirurgie.

Mots-clés : Prothèse d'épaule / technique chirurgicale / rééducation

Abstract

Shoulder arthroplasty in 2002

Since Péan in 1893 and Judet in 1947, shoulder arthroplasty subsequently evolved with the original concept of non constrained prothesis proposed by Neer in 1951. All actual modular and adaptable shoulder arthroplasties are based on this concept, which associates both repair of soft tissues and postoperative comprehensive rehabilitation program. Preoperative imaging give information on the status of rotator cuff and the glenoid bone stock and allows preoperative choice between humeral or total shoulder arthroplasty. Shoulder arthroplasty needs a good management of soft tissues and a meticulous surgical technique, particularly in the treatment of acute complex fractures in elderly patients. Best functional results are obtained in primary osteoarthritis and avascular necrosis of humeral head. In rheumatoid arthritis, pain is lessened and function is improved. Results in post traumatic and post instability osteoarthritis depend on preoperative status of soft tissues. Choice of type of prosthesis is actually very controversial in cuff tear arthroplasy. Complications of shoulder arthroplasty depend on non selective indications, operative technique and aetiology.

In 2002, shoulder arthroplasty is a reliable long-term therapeutic alternative with a 90% survival after 10 years and 87 % survival after 15 years, when performed by an experienced team in the field of shoulder's surgery and rehabilitation

Key words : Shoulder arthroplasty /surgical technique / rehabilitation

L'arthroplastie de l'épaule a été conçue à la même époque que l'arthroplastie de hanche, dans les années 1950, mais ce n'est que depuis une quinzaine d'années que sa réalisation est devenue une chirurgie de routine dans les unités spécialisées dans l'épaule. Nous allons voir qu'elle est devenue aussi fiable que les autres arthroplasties.

HISTORIQUE

L'arthroplastie de l'épaule est une vieille tentation française puisque l'on considère aujourd'hui que la première prothèse d'épaule a été réalisée par Jules Emile Péan en 1893 à l'hôpital International de Paris chez un sujet atteint d'une tuberculose de l'épaule. La prothèse, en caoutchouc et en platine iridié, avait été fabriquée pour Péan par un dentiste, Michaels. La prothèse sera explantée quelques mois plus tard alors que l'épaule avait récupéré

une fonction satisfaisante. En réalité, l'audace et l'habileté de Péan s'appuyaient sur des travaux réalisés au laboratoire dès les années 1890 sur les prothèses en général et sur les biomatériaux par un chirurgien allemand, Thémistocle Glück, qui ne fut pas reconnu en son temps…..

Dans un travail publié en 1953 dans la Revue de Chirurgie, Robert et Jean Judet rapportent leur expérience avec une prothèse acrylique modèle hanche mise en place sans ciment et qu'ils utilisent depuis deux années dans le traitement de la tuberculose et des fractures – luxations de l'épaule. Il s'agit plus d'un resurfaçage de la tête humérale que d'une véritable prothèse articulaire. Mais déjà, les auteurs insistent sur la nécessité de réinsérer les muscles de la coiffe, véritables ligaments actifs de l'épaule, ce qui sera l'un des principes fondamentaux du concept de prothèse d'épaule à glissement proposé par Neer…

En effet, à la même époque, Charles S. Neer II, chirurgien orthopédiste au Columbia-Presbyterian Medical Center de New-York conçoit une prothèse humérale en cobalt-chrome alloy (vitallium) comportant une tête prothétique se rapprochant beaucoup de la tête humérale anatomique et une tige humérale mise en place sans ciment en press-fitt, un aileron contrôlant la rotation dans l'humérus. Un orifice est prévu pour la réinsertion suture des tubérosités puisque cette prothèse, qu'il présentera en 1951 à l'Académie de Médecine de New-York, a été conçue pour le traitement des fractures-luxations de l'extrémité supérieure de l'humérus. Il publiera en 1955 ses premiers résultats à propos de 12 cas cliniques après avoir proposé deux ans auparavant une nouvelle classification très simple des fractures de l'extrémité proximale de l'humérus, qui reste la référence dans le monde entier. C'est là le génie de Neer car son nouveau concept d'arthroplastie d'épaule n'est pas seulement une révolution biomécanique isolée mais il s'inscrit dans un effort de démembrement de toute la pathologie douloureuse de l'épaule. Le premier type de prothèse conçu par Neer, la Neer I, va évoluer avec notamment cinq tailles disponibles pour la tige humérale qui est fenêtrée pour favoriser la repousse osseuse. La tête humérale a un diamètre de 44 mm et sa face supérieure est évasée pour ne pas agresser la coiffe des rotateurs sus-jacente. A la même époque, dans les années 1960, d'autres chirurgiens conçoivent des modèles différents de prothèse humérale mais leur mise en place restera anecdotique….

Dans les années 1960-1970, des chirurgiens dont l'anglais Kessel et Neer lui-même conçoivent des prothèses d'épaule contraintes qui pourraient se passer de la coiffe des rotateurs et simplifieraient la rééducation postopératoire. Ils profitent de l'innovation du ciment acrylique de Charnley pour fixer solidement la pièce glénoïdienne dans le scapulum. Neer abandonne plus rapidement que les autres sa prothèse contrainte Mark III dont l'implant glénoïdien s'arrache sous la pression des forces de cisaillement et conclut que la reconstruction de la coiffe des rotateurs est à la base du concept d'une prothèse d'épaule fiable.

Dans les années 1970-1980, de nombreuses prothèses sont imaginées : cupules de resurfaçage, prothèses bipolaires, glènes à auvent supérieur, prothèse avec appui acromial proposée en France par Mazas puis Gagey. Mais toutes exposent à des difficultés biomécaniques car toutes s'éloignent de l'anatomie normale de l'épaule.

A la suite de l'échec de sa prothèse contrainte Mark III, Neer conçoit en 1973 la première prothèse totale d'épaule non contrainte à glissement constituée de deux implants, l'un huméral en chrome-cobalt et l'autre glénoïdien en polyéthylène, prévus pour fonctionner ensemble et être fixés avec du ciment acrylique. C'est la prothèse Neer II dont l'auteur rapporte les premiers résultats en 1977 dans le traitement de l'omarthrose. Neer insiste sur la méticulosité nécessaire pour la mise en place de l'implant glénoïdien à quille dont les résultats à long terme seront rapportés en 1995 : sur sa série personnelle de 804 prothèses d'épaule, 408 prothèses totales ont été revues avec un recul minimum de deux ans et seulement 3 épaules ont dû être reprises pour un descellement aseptique de l'implant glénoïdien. La prothèse Neer II monobloc qui est la première génération de prothèse d'épaule est encore utilisée aujourd'hui par de nombreux chirurgiens des cinq continents.

Le début des années 1990 marque l'apparition de la seconde génération des prothèses d'épaule à glissement qui sont les prothèses modulaires. Elles offrent l'avantage d'un plus grand choix de matériaux, de taille et de diamètre de la tête humérale prothétique mais peuvent entraîner une usure prématurée de la coiffe des rotateurs quand elle sont mal dessinées. Enfin, avec le début du troisième millénaire apparaissent les prothèses de la troisième génération dites « prothèses anatomiques » parce qu'elles ont pour ambition de se rapprocher le plus possible de l'anatomie normale de l'articulation gléno-humérale. Au niveau huméral, elles intègrent les variations d'inclinaison, de diamètre, d'épaisseur et de déport antéro-postérieur de la tête humérale. Au niveau glénoïdien l'implant glénoïdien à quille mis en place avec du ciment reste le plus utilisé, même si des chirurgiens préfèrent la fixation par des plots. Les glènes implantées sans ciment sont sources de nombreuses complications – descellement précoce, dessertissage entre platine métallique et polyéthylène - qui reflètent les difficultés de fixation d'un implant dans le col très étroit de l'omoplate et l'importance des contraintes mécaniques à ce niveau.

Depuis 1986, nous avons suivi dans notre pratique cette évolution de la prothèse d'épaule. De 1986 à 1991, nous avons mis en place 60 prothèses de Neer II, de 1991 à 1995, 50 prothèses modulaires et, depuis 1996, 105 prothèses de la troisième génération. Nous revoyons aujourd'hui toutes ces prothèses avec un recul minimum de deux ans et maximum de 16 ans.

Tous les modèles actuels de prothèse d'épaule, pas moins de 70, reposent dans leur conception, sur les principes édictés il y a 50 ans par Neer qui doit être incontestablement considéré aujourd'hui comme le père de la prothèse d'épaule : « l'objectif de l'arthroplastie prothétique d'épaule non contrainte à glissement est de remplacer les surfaces articulaires humérale et glénoïdienne lésées ou détruites en respectant au maximum les parties molles péri prothétiques et en les réparant minutieusement pour permettre une mobilisation postopératoire immédiate et

rendre rapidement au patient une autonomie fonctionnelle ».

BILAN PREOPERATOIRE D'UNE PROTHESE D'ÉPAULE

La mise en place d'une prothèse d'épaule nécessite une imagerie préopératoire de qualité qui doit permettre de répondre à deux questions que se pose le chirurgien lorsque l'éventualité d'une arthroplastie prothétique est envisagée : quel est l'état de la coiffe des rotateurs, et que reste-t-il du stock osseux glénoïdien ?

Le bilan radiographique standard est incontournable quelle que soit l'étiologie et comporte cinq incidences : 3 incidences de face en rotations neutre, externe et interne, un profil axillaire et un profil de coiffe. Les renseignements fournis sont nombreux et donnent déjà une très bonne idée de la dégradation de l'articulation gléno-humérale : importance de la destruction de la tête humérale, degré du pincement articulaire, présence d'ostéophytes au pôle inférieur de la tête humérale et de la glène, présence de corps étrangers dans l'espace sous acromial et/ou péricoracoïdien, ascension de la tête humérale, sub-luxation postérieure de la tête humérale, éculement plus ou moins important du rebord osseux glénoïdien postérieur, présence d'un bec acromial agressif…… Grâce à ce bilan radiographique standard, le chirurgien peut déjà avoir une idée de la possibilité ou non de mettre un implant glénoïdien. Une ascension de la tête humérale traduisant une rupture massive de la coiffe des rotateurs et une perte du stock osseux glénoïdien sont des éléments péjoratifs pour la mise en place d'une prothèse totale d'épaule et préfigurent l'option pour une prothèse humérale simple.

L'imagerie complémentaire, type arthroscanner ou IRM, est nécessaire pour connaître l'état exact de la coiffe des rotateurs. Les plans de coupe frontal et sagittal permettent de savoir si la coiffe est continente ou non, et de préciser l'extension antéro-postérieure et l'importance de la rétraction en cas de rupture de la coiffe. Les coupes horizontales objectivent la présence ou non du tendon sous-scapulaire, véritable porte d'entrée antérieure de l'épaule, la position du long biceps, le degré de dégénérescence graisseuse des muscles de la coiffe, et l'état du stock osseux glénoïdien. L'arthroscanner et l'IRM sont indispensables pour permettre de dire au patient s'il va avoir une prothèse humérale simple ou une prothèse totale d'épaule. Une rupture massive de la coiffe des rotateurs, telle qu'on peut la voir dans une omarthrose excentrée, ou un amincissement de tendons fragilisés, caractéristiques d'une polyarthrite évoluée, contre-indiquent la mise en place d'un implant glénoïdien qui serait soumis à des contraintes de descellement par défaut de centrage de la tête prothétique dans le plan frontal. De la même façon, une altération importante du stock osseux glénoïdien ne permettra pas la mise en place d'une glène prothétique dans de bonnes conditions.

Le bilan préopératoire d'une prothèse d'épaule, outre la recherche d'une infection urinaire ou/et dentaire, peut comporter un électromyogramme s'il existe des antécédents neurologiques ou des signes déficitaires à l'examen clinique.

C'est aussi pendant cette période préopératoire qu'il est nécessaire d'informer le patient en répondant à toutes les questions qu'il peut se poser : durée de l'intervention et de l'hospitalisation, absence de la nécessité d'une transfusion, nature des matériaux de la prothèse, type de complications éventuelles, durée de la rééducation postopératoire, délais de reprise de la conduite automobile, degré d'amélioration fonctionnelle avec une prothèse d'épaule, espérance de vie de celle-ci etc. Nous donnons à nos patients une vidéo préopératoire qui répond à ces questions, et leur montre l'importance de la rééducation postopératoire qui fait, rappelons le, 50 % du résultat fonctionnel final.

TECHNIQUE CHIRURGICALE

Aujourd'hui, une prothèse d'épaule est mise en place avec une anesthésie générale de confort associée à une anesthésie loco-régionale par bloc scalénique qui permet de traiter la douleur postopératoire.

A la grande différence de la prothèse de hanche et de la prothèse de genou, la prothèse d'épaule est une chirurgie des parties molles qui nécessitera des voies d'abord adaptées et non délabrantes. Les voies d'abord doivent, en effet, permettre d'une part une exposition suffisante des surfaces articulaires pour mettre en place les implants dans de bonnes conditions et d'autre part une réparation facile et solide des muscles et des tendons sectionnés ou désinsérés pour permettre, une rééducation postopératoire immédiate. La voie d'abord la plus fréquemment utilisée est la voie delto-pectorale préconisée par Neer. Mais elle peut être différente selon les écoles : supéro-externe pour Apoil, trans-acromio-deltoïdienne pour Goutallier, ou postérieure pour Mazas et Gagey.

Nous utilisons la voie d'abord delto-pectorale et la technique de pose que nous avons appris auprès de Neer en 1985 au Columbia Presbyterian Hospital. Nous n'avons pas beaucoup varié dans les différents temps de la technique chirurgicale même si nous avons épousé les évolutions technologiques successives. La gestion des parties molles reste en effet la base de la technique de pose d'une prothèse d'épaule plus que l'ajout de tel ou tel élément mécanique…. Nous insistons sur cinq points essentiels de la mise en place d'une prothèse d'épaule :

- Une installation du patient en position demi assise sur une table adaptée qui autorisera une rétropulsion facile du bras et permettra de luxer la tête humérale sans risque de fracture de l'humérus ;
- Une prise en charge attentive du subscapularis qui est sectionné sur toute la hauteur de son tendon, libéré dans sa portion musculaire sans léser le nerf axillaire et réparé solidement à la fin de l'intervention pour commencer immédiatement la mobilisation passive en rotation externe coude au corps ;
- Une exposition satisfaisante de la surface glénoïdienne qui nécessite une libération de la capsule antérieure seulement à la demande et non pas systémati-

quement extensive ce qui peut exposer à des luxations antérieures de la prothèse ;

- Une technique très méticuleuse de pose de l'implant glénoïdien qui permettra une espérance de vie de celui-ci supérieure à 20 ans comme l'ont montré les études rétrospectives portant sur 408 glènes posées par Neer ;
- Une réparation solide du subscapularis pour permettre une mobilisation passive immédiate en rotation interne.

La durée de l'intervention est de 1 heure 30 à 2 heures 30 selon l'étiologie et le type de prothèse, humérale simple ou totale.

Les soins postopératoires

Le membre supérieur opéré est immobilisé dans une attelle que le patient peut facilement retirer pour faire ses 4 séances quotidiennes d'auto-rééducation. Le patient porte cette attelle jour et nuit pendant la première semaine postopératoire. Au 8è jour, il quittera l'attelle dans la journée et sera encouragé à utiliser l'épaule opérée dans tous les gestes de la vie quotidienne : mettre ses lunettes, lire, prendre ses repas, faire sa toilette, s'habiller etc. Mais, il restera immobilisé la nuit pendant les 6 premières semaines pour prévenir tout faux mouvement. La rééducation passive commence dès le lendemain de l'intervention avec des exercices de pendulaire. La douleur postopératoire est gérée à la demande avec le bloc scalénique laissé 48 heures, relayé par une pompe à morphine. L'hospitalisation est de 8 à 15 jours selon que le sujet habite loin ou non.

LA REEDUCATION : 50% DU RESULTAT D'UNE PROTHESE D'EPAULE

Outre la technique chirurgicale, la qualité du programme de rééducation postopératoire est un facteur déterminant et l'on peut dire que chacun de ces paramètres fait 50 % du résultat d'une prothèse d'épaule. Il est illusoire d'envisager la réalisation d'une arthroplastie prothétique si un programme spécifique de rééducation postopératoire n'est pas pris en charge par un kinésithérapeute manuel ayant une bonne expérience de la rééducation de la prothèse d'épaule. En effet, un kinésithérapeute inexpérimenté n'osera pas mobiliser immédiatement une prothèse d'épaule, ce qui sera préjudiciable à une récupération optimale des amplitudes articulaires. Nous ne sommes pas très favorables aux centres de rééducation fonctionnelle pour trois raisons : responsabilité trop diluée des kinésithérapeutes, patient pas assez motivé, et coût élevé. Depuis 1986, nous préférons faire prendre en charge cette rééducation par des kinésithérapeutes indépendants qui reçoivent une formation adéquate.

La rééducation préopératoire

Le but de la rééducation préopératoire est de préparer le patient à l'intervention et surtout à la rééducation postopératoire en lui apprenant les exercices simples qu'il fera avec le même kinésithérapeute 3 fois par semaine, et seul 4 fois par jour. Le support d'une bande vidéo est très pratique pour faciliter la rééducation postopératoire.

La rééducation postopératoire

Elle est immédiate et son objectif est de récupérer le plus vite possible les amplitudes articulaires actives pour rendre au patient son autonomie fonctionnelle.

- Jusqu'à la sixième semaine postopératoire, les exercices de pendulaire et de mobilisation passive en flexion, rotation externe, et rotation interne sont associés progressivement à du travail actif aidé visant à récupérer un rythme scapulo-huméral physiologique ;
- Le patient est revu au 45è jour postopératoire. Il a récupéré une élévation antérieure active et peut faire un certain nombre de gestes de la vie quotidienne. Des exercices de musculation du deltoïde, du grand pectoral et du grand dorsal sont alors introduits progressivement ;
- Lors de la visite du 3è mois, il est autorisé à conduire, à nager etc. Il continue sa rééducation avec le kinésithérapeute mais à un rythme de 2 séances par semaine ;
- Au 6è mois, il peut faire du vélo, jouer au golf, faire des petits travaux de bricolage et de jardinage. Il est encouragé à continuer ses séances d'auto-rééducation ;
- Le résultat fonctionnel optimal est obtenu au 12è mois postopératoire. La comparaison du score fonctionnel de Constant établi à la 6è semaine, puis au 3è mois, 6è et 12è mois postopératoire montre que la fonction s'améliore constamment en particulier au niveau de la récupération de la force musculaire…

INDICATIONS THERAPEUTIQUES ET RÉSULTATS DE LA PROTHÈSE D'ÉPAULE

La prothèse d'épaule doit répondre, selon Neer, à quatre objectifs : supprimer la douleur, améliorer la mobilité et la fonction, et assurer la stabilité. Les quatre objectifs seront atteints diversement selon l'étiologie. C'est la raison pour laquelle il est nécessaire de distinguer les indications de la prothèse dans les lésions traumatiques des indications dans les maladies dégénératives dont les principales sont l'arthrose, la polyarthrite rhumatoïde et l'ostéonécrose aseptique de la tête humérale.

INDICATIONS DANS LES LÉSIONS TRAUMATIQUES

1. Dans les fractures récentes et complexes de l'extrémité supérieure de l'humérus du sujet âgé, la finalité de la prothèse est de remplacer une tête humérale vouée à la nécrose par une tête prothétique de dimensions si possible identiques et de reconstruire les tubérosités autour d'un implant huméral cimenté. Il s'agit d'une intervention délicate dont le résultat est directement lié à la technique opératoire qui doit respecter deux points essentiels : positionnement exact de la prothèse en hauteur et en rétroversion et ostéosynthèse solide du trochiter et du trochin autour de la prothèse. A

propos d'une série de 418 cas de fractures récentes et complexes de l'extrémité supérieure de l'humérus étudiée par Denis Huten dans le cadre du symposium de la SO.F.C.O.T. en 1994, 78 % des patients étaient satisfaits par le résultat fonctionnel obtenu qui est directement lié à la qualité de la rééducation et à la bonne coopération du patient parfois difficile à obtenir chez des sujets très âgés.

2. Dans les fractures anciennes et complexes de l'extrémité supérieure de l'humérus, la chirurgie arthroplastique est encore plus difficile. Des facteurs pronostiques ont été isolés par Pierre et Michel Mansat à propos d'une série de 33 patients revus avec un recul minimum de 24 mois, en particulier les antécédents chirurgicaux au niveau de l'épaule, le délai entre le traumatisme initial et la mise en place de la prothèse, la raideur préopératoire, l'âge du patient, l'état de la coiffe des rotateurs et la consolidation en position vicieuse des tubérosités qui peut rendre nécessaire une ostéotomie pour mettre en place l'implant.

INDICATIONS DANS LES MALADIES DÉGÉNÉRATIVES

1. L'OMARTHROSE

L'arthrose gléno-humérale primitive centrée est l'indication thérapeutique la plus fréquente et celle qui donne les meilleurs résultats fonctionnels.

- La question de savoir s'il est préférable de mettre une prothèse humérale ou une prothèse totale est difficile à trancher. Pour notre part, nous préférons mettre en place un implant glénoïdien car il semble que les prothèses humérales donnent des résultats moins reproductibles sur la suppression de la douleur et les gains en amplitude ;
- Lorsque la réalisation technique et la rééducation sont de qualité, l'arthroplastie prothétique pour arthrose gléno-humérale primitive peut apporter des résultats très satisfaisants pour le patient dans 90 % des cas.

L'arthrose gléno-humérale secondaire à un traumatisme ancien ou à une instabilité non opérée ou opérée est une indication d'arthroplastie prothétique qui se justifie par l'indolence systématiquement obtenue.

- La récupération de la fonction dépend de l'état de la coiffe des rotateurs et du degré de raideur préopératoire. Il paraît préférable d'utiliser des prothèses totales plutôt que des hémiprothèses du fait de l'usure souvent asymétrique de la surface glénoïdienne en particulier dans l'instabilité de l'épaule.

L'omarthrose excentrée se définit selon Apoil par l'association d'une rupture massive de la coiffe des rotateurs, d'une ascension de la tête humérale, d'un conflit mécanique tête-acromion et d'une dégradation des cartilages de la tête humérale et de la glène entraînant un pincement articulaire. Apoil distingue en 1991 une forme à évolution progressive en 3 stades et une autre à évolution rapide qui correspond au tableau de « Cuff tear arthropathy » décrit par Neer en 1983. La destruction osseuse de la tête humérale et de la glène peut donner un tableau d'épaule sénile hémorragique avec des épanchements à répétition.

- L'indication de l'arthroplastie prothétique est discutée lorsque les douleurs deviennent invalidantes s'il s'agit d'une forme progressive ou lorsqu'il existe des épanchements à répétition dans une forme à évolution rapide. Dans tous cas, la diminution de l'élévation antérieure active est sévère. Il s'agit donc d'une chirurgie de sauvetage dont l'objectif principal est de calmer la douleur ;
- Le type d'arthroplastie prothétique utilisée pour traiter l'omarthrose excentrée est très controversé aujourd'hui. A côté de la proposition originale d'Apoil de recouvrir une prothèse non contrainte avec un lambeau deltoïdien au stade de début, les chirurgiens ont actuellement deux options thérapeutiques. La première est d'utiliser la cale supérieure du ligament coraco-acromial sur laquelle viendra s'appuyer, lors de l'abduction active, soit une prothèse humérale à « grosse tête » selon Neer, soit une prothèse « intermédiaire » à cupule mobile selon Apoil ou Worland. Cette première solution à l'avantage de permettre la récupération des rotations mais l'élévation antérieure active est exceptionnellement supérieure à 100°. La seconde option a été proposée par Grammont qui a conçu en 1984 une prothèse contrainte dite « inversée » qui augmente le bras de levier du deltoïde. L'avantage de ce type de prothèse est de permettre une élévation antérieure au-dessus de l'horizontale. Ses limites sont mécaniques et se situent au niveau de la fiabilité à long terme de l'ancrage dans le scapulum de la pièce glénoïdienne et doivent modérer l'engouement pour cette prothèse inversée qui ne doit être proposée qu'à un patient âgé de plus de 70 ans.

2. LA POLYARTHRITE RHUMATOIDE

L'arthroplastie prothétique de l'épaule est moins fréquente dans la polyarthrite rhumatoïde que les arthroplasties réalisées au niveau des membres inférieurs. L'amélioration des résultats passe par une intervention plus précoce, avant que la destruction des tendons et de la surface cartilagineuse ne compromette définitivement la biomécanique de l'articulation gléno-humérale.

La rupture des tendons de la coiffe des rotateurs est fréquente (40 % des cas), contre-indiquant souvent la mise en place d'un implant glénoïdien. La suppression des douleurs et la récupération des rotations que permet l'arthroplastie prothétique de l'épaule rendent dans la majorité des cas le patient très satisfait.

3. L'OSTÉONÉCROSE ASEPTIQUE DE LA TETE HUMÉRALE

Les étiologies les plus fréquentes de l'ostéonécrose aseptique de la tête humérale sont le caractère idiopathique, la corticothérapie, l'éthylisme et les antécédents traumatiques.

Le choix entre hémiarthroplastie et prothèse totale dépend du stade de l'ostéonécrose. Le stade III peut être traité par une hémiarthroplastie alors que le stade IV

nécessite un implant glénoïdien parce qu'il existe des lésions du cartilage glénoïdien en plus de l'atteinte de la tête humérale. L'arthroplastie prothétique donne d'excellents résultats sur la douleur. Nous avons montré en 1995 que les résultats sur la mobilité active et la fonction seront d'autant meilleurs que le patient sera âgé de moins de 55 ans et que les antécédents chirurgicaux au niveau de l'épaule sont absents.

LES COMPLICATIONS DE LA PROTHÈSE D'ÉPAULE

L'incidence des complications après prothèse d'épaule est inférieure à celle des autres reconstructions des grosses articulations. La plupart d'entre elles peuvent être évitées par une technique chirurgicale rigoureuse, une rééducation postopératoire bien conduite, et le respect des contre-indications, soit absolues - antécédents infectieux, pathologies neurologiques et musculaires - , soit relatives - tendon du subscapularis très aminci ou rompu, ankylose gléno-humérale très sévère et ancienne etc. -.

Certaines complications spécifiques de la prothèse d'épaule peuvent survenir. Il est important que le chirurgien de l'épaule connaisse ces complications potentielles et se prépare à y faire face. C'est le cas de l'instabilité, antérieure ou postérieure, de la rupture secondaire de la coiffe des rotateurs, de l'infection, du descellement de l'implant huméral et de l'implant glénoïdien, des lésions neurologiques de la raideur postopératoire, et des fractures peropératoires. Ces complications ont été analysées dans une série multicentrique de 2000 prothèses d'épaule mises en place par 57 équipes chirurgicales et revues avec un recul minimum de 2 ans à l'occasion d'un congrès organisé à Nice en septembre 2001 par Walch, Boileau et Molé.

Le descellement symptomatique de l'implant glénoïdien nécessitant une réintervention est assez rare (3 % dans la littérature internationale) par rapport à la fréquence des liserés glénoïdiens (30 % à 80 % selon les séries) qui peut être diminuée grâce à une technique très rigoureuse d'exposition et de préparation de la glène et de cimentage.

CONCLUSION

On peut dire que la prothèse d'épaule est en 2002 une alternative thérapeutique fiable à long terme avec 93 % de survie après 10 ans et 87 % après 15 ans, à la condition qu'elle soit mise en place et suivie par une équipe spécialisée.

Références

1. GAZIELLY D.F., DE CUPIS V., GROSSETETE J.L., VERNEY-CARRON J. RESULTATS ET INDICATIONS DE LA PROTHÈSE D'EPAULE DE NEER. A PROPOS D'UNE SÉRIE HOMOGÈNE DE 37 CAS Rev. Chir. Orthop. 1994. Suppl n°1, 80 : 189.
2. GAZIELLY D.F., THOMAS T., BRUYERE G., PASQUIER B., GROSSETETE J.L. RESULTATS DE L'ARTHROPLASTIE PROTHETIQUE TYPE NEER DANS LE TRAITEMENT DE L'OSTEONÉCROSE DE LA TETE HUMERALE. A PROPOS DE 25 EPAULES OPÉRÉES In : Symposium sur les prothèses d'épaules. Rev. Chir. Orthop. 1995 Suppl. n°II ; 81 : 99 - 105.
3. GAZIELLY D.F. LA PROTHESE D'ÉPAULE Rev. Franç. dommage corp. 1998 ; 3 : 319 - 31.
4. GAZIELLY D.F. L'ÉPAULE AU QUOTIDIEN Ed : Sauramps Médical. Montpellier. 1999. 252 pages, 180 illustrations.
5. Sous la direction de MANSAT M. PROTHÈSES D'ÉPAULE Cahiers d'enseignement de la SO.F.C.OT. n° 68 – 429 pages. L'expansion Scientifique Publications – Paris – 1999
6. GAZIELLY D.F. LA RÉÉDUCATION APRES PROTHESE TOTALE D'EPAULE In : Les prothèses totales d'épaule, sous la direction de MANSAT M. Cahiers d'enseignement de la SO.F.C. O.T. n° 68 Expansion scientifique Française. Paris. 1999
7. Sous la direction de WALCH G., BOILEAU P., MOLÉ D. 2000 PROTHÈSES D'ÉPAULE….RECUL DE 2 A 10 ANS Ed. Sauramps Médical – Montpellier. 2001, 585 pages

FIGURE 1 : Bilan pré-opératoire d'une prothèse d'épaule : L'arthroscanner est l'imagerie pré-opératoire de référence.

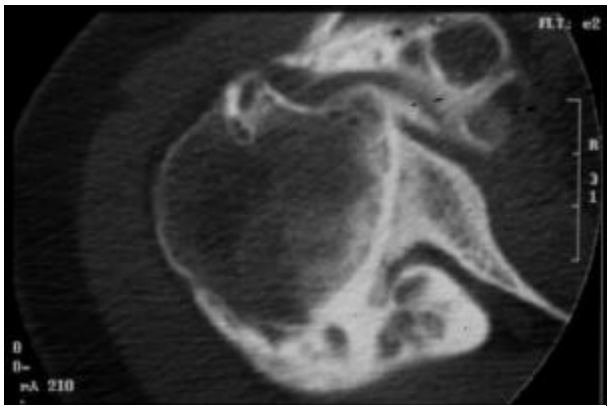

Figure 1.a : Omarthrose centrée avec coiffe des rotateurs continente et stock osseux glénoïdien conservé permettant la mise en place d'une prothèse totale.

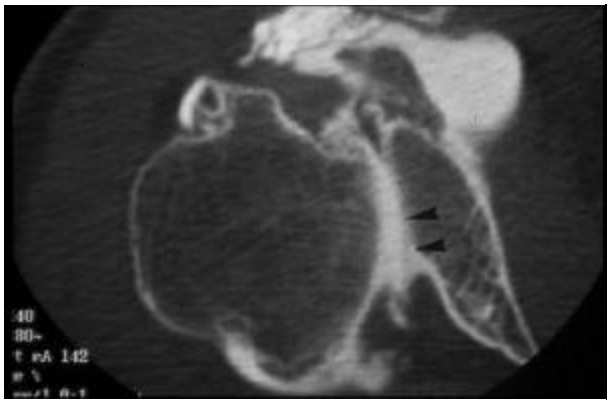

Figure 1.b : Omarthrose centrée avec éculement glénoïdien postérieur contre-indiquant la mise en place d'une glène prothétique.

FIGURE 2 : La rééducation fait 50 % du résultat fonctionnel après une arthroplastie prothétique de l'épaule et doit être commencée immédiatement en postopératoire.

Figure 2.a : Omarthrose primitive centrée épaule gauche.

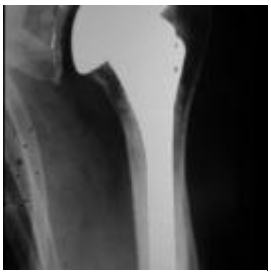

Figure 2.b : Mise en place d'une prothèse totale d'épaule cimentée.

Figure 2.c : Exercices de pendulaire.

Figure 2.d : Flexion passive assistée postopératoire immédiate.

Figure 2.e : Flexion active assistée.

Figure 2.f : Rotation externe passive assistée.

Figure 2.g : Rotation interne active assistée.

Figure 2.h : Abduction-rotation externe active au 12e jour postopératoire.

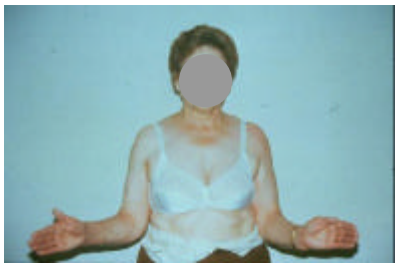

Figure 2.i : Résultat sur la mobilité active à la 6^{è} semaine postopératoire. (i, i',i'',i''')

FIGURE 3 : L'omarthrose excentrée avec rupture massive de la coiffe et épanchement à répétition peut être une indication de mise en place d'une prothèse humérale simple dans un but antalgique.

Figure 3.a : Epaule pseudo-tumorale avec épanchement à répétition.

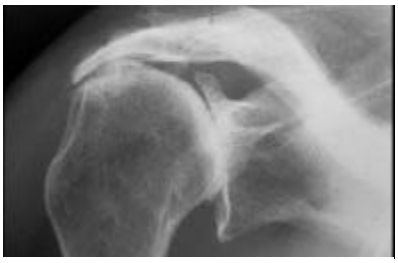

Figure 3.b : Omarthrose excentrée avec pincement sous-acromial.

Figure 3.c : Mise en place d'une prothèse humérale simple sans composant glénoïdien du fait de la rupture massive de coiffe associée.

FIGURE 4 : Le stade évolutif de la polyarthrite rhumatoïde conditionne le type de prothèse humérale, simple ou totale.

Figure 4.a : Polyarthrite rhumatoïde sans destruction du stock osseux glénoïdien.

Figure 4.d : Polyarthrite rhumatoïde avec destruction du stock osseux glénoïdien.

Figure 4.b : Mise en place d'une prothèse totale d'épaule.

Figure 4.e : Mise en place d'une prothèse humérale simple.

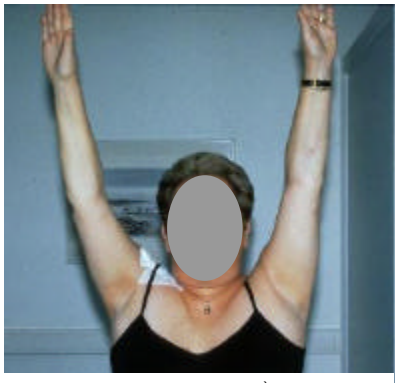

Figure 4.c : Résultat au 12^{è} jour post-opératoire sur l'élévation antérieure (4.c) et la rotation externe actives (4.c').
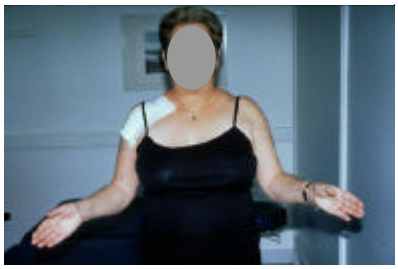
Figure 4.f : Résultat au 6^{è} mois post-opératoire sur l'élévation antérieure (f) et la rotation externe actives (f').